Lane Medical Library

Ein Beitrag

zur

Lehre von der Probe-Laparotomie.

Inaugural-Dissertation

der

hohen medizinischen Fakultät der Universität Bern

zur

Erlangung der Doktorwürde

vorgelegt von

Albert von Stürler, prakt. Arzt,

von Bern.

Bern.

Buchdruckerei Karl Stämpfli & Cie.

1891.

Ein Beitrag

zur

Lehre von der Probe-Laparotomie.

Inaugural-Dissertation

der

hohen medizinischen Fakultät der Universität Bern

zur

Erlangung der Doktorwürde

vorgelegt von

Albert von Stürler, prakt. Arzt,

von Bern.

Bern.

Buchdruckerei Karl Stämpfli & Cie.

1891.

Auf Antrag des Herrn Prof. *Müller* von der Fakultät zum Druck genehmigt.

Bern, den 25. Februar 1891.

Der Dekan:
Pflüger.

Herrn

G. A. WINTERHALTER

in Freundschaft gewidmet

vom

Verfasser.

Es ist der Zweck der vorliegenden Arbeit, an der Hand einer ganzen Anzahl Fälle aus der gynäkologischen Abtheilung der Berner Frauenklinik, den Beweis zu liefern, dass die Probelaparotomie eine berechtigte, ja oft geradezu eine nothwendige Operation ist.

Ganz unzweifelhaft kommen oft genug Fälle vor, welche durch eine Operation geheilt werden könnten, wo aber, trotz der genauesten Untersuchung, keine Diagnose gestellt werden kann oder, falls eine solche möglich ist, doch nicht mit annähernder Sicherheit zu entscheiden ist, ob der Fall einer Operation zugänglich ist oder nicht.

In solchen dunkeln Fällen, wo das Symptomenbild meist auf ein schwereres Leiden hindeutet, wo man sich objektiv auch meist von der Gegenwart pathologischer Veränderungen überzeugen kann, wo wir aber, trotz tiefer Narkose und Anwendung aller heutzutage üblichen Untersuchungsmethoden, zu keinem diagnostischen Schluss gelangen können und uns auch nicht über die Frage klar werden können, ob der Fall operabel ist oder nicht, in solchen Fällen ist die Explorativ-Laparotomie ein letztes, aber entscheidendes Hülfsmittel.

Sie allein gibt uns nunmehr die Mittel an die Hand, zu entscheiden, ob wir es beispeilsweise mit einem Uterus- oder Ovarial-Tumor zu thun haben, und welcher Natur der Tumor ist; sie allein erlaubt es uns, Rechenschaft zu

geben über die Verbindungen und Beziehungen des Tumors zur Nachbarschaft.

Von diesem Gesichtspunkte ausgehend, kommen wir hier auf der Berner Frauenklinik nicht selten in den Fall, Probelaparotomien auszuführen, die wir streng von jedem weitergehenden Eingriff trennen, indem wir stets ausdrücklich bemerken, ob die Operation als blosse Probe-Incision oder aber ob sie als definitive Laparotomie gelten soll. In der Mehrzahl der Fälle ist auch das Verfahren ein etwas verschiedenes, indem bei Probelaparotomien das Abdomen anfangs nur in einer Länge von 2—4 cm. eröffnet wird und dann verfahren wird, wie es später noch auseinandergesetzt werden soll. Erweist sich bei der Untersuchung der Fall als operabel, so wird der Schnitt nach Bedarf erweitert.

So allein war es uns möglich, die uns hier interessirenden Fälle auszuscheiden.

In den letzten 12 Jahren wurden auf hiesiger Klinik 32 Probelaparotomien ausgeführt. Die Veranlassung zu diesem Eingriff gaben in der grossen Mehrzahl der Fälle Tumoren des Uterus und der Ovarien.

Ich lasse nun die Krankengeschichten der Reihe nach folgen:

Fall I.

Anna Kn . . . R . . ., 39 Jahre alt, trat am 2. August 1888 in's Spital ein.

Anamnese: Als Kind stets gesund, erste Menses im 13. Jahr, regelmässig alle 4 Wochen, 8 Tage dauernd, stark, schmerzlos. Patientin hat siebenmal spontan geboren, letzte

Geburt vor 7 Jahren im April. Wochenbett stets ohne Störung. Letzte Menses vor 14 Tagen, stark. Seit 4 Jahren sind die Menses profuser. Vor 2 Jahren bemerkte Patientin eine kindskopfgrosse Geschwulst auf der linken Seite des Abdomens, dieselbe wuchs nach und nach zur gegenwärtigen Grösse an.

Status præsens: Der Uterus ist vergrössert, die Sonde lässt sich auf 8 cm. einführen. Vom Fundus ausgehend eine kindskopfgrosse Geschwulst mit schmaler Basis, von fester Konsistenz. Vor dem Uterus ein eigrosser Tumor, der wahrscheinlich durch einen Stiel mit der Vorderfläche des Uterus verbunden ist.

Hinter dem Uterus ein nussgrosser Knoten. Rechts vom Uterus ein schmaler, sehr beweglicher Tumor, von dem nicht zu sagen ist, ob er vom Uterus ausgeht oder nicht.

Am 7. August wird Patientin aus dem Spital entlassen. Behandlung: Ergotin.

Am 30. Oktober stellt sich Patientin wieder zur Untersuchung. Der Status ist folgender:

Allgemeinbefinden ganz gut. Schmerzen nur bei Anstrengung. Die Menses sind seit der Entlassung zweimal wiedergekehrt, sehr stark, 8—10 Tage dauernd. Absolut keine Anzeichen beginnender Kachexie. Der Lokal-Status sehr wenig verändert.

Der grosse Tumor ist etwas gewachsen, er reicht bis zum Nabel, sein querer Durchmesser etwa 15 cm., die Konsistenz fest, die Oberfläche höckerig mit grösseren und kleineren Knollen.

Diagnose: *Subperitoneale Uterusfibroide.* Anamnese und objektiver Befund sprechen zweifellos für diese Annahme. Eine Operation wird von der Patientin gewünscht, da die frühere Behandlung keinen Erfolg gehabt.

Es bleibt aber ungewiss, welche Operation angezeigt ist, desshalb wird zunächst beschlossen, die Bauchhöhle zu eröffnen und je nach dem Befunde diese oder jene Operation vorzunehmen.

Probelaparotomie: Beim Eröffnen der Bauchhöhle geben die erweiterten Venen und die starken Verwachsungen mit der vorderen Bauchwand Veranlassung zu stärkerer Blutung. Wegen der Gefahr unstillbarer Blutung, Verdachts auf Malignität und wegen der ausgibigen Verwachsungen mit der Nachbarschaft erscheint es angerathen, von einem weiteren Eingriff abzusehen.

Nach sorgfältiger Reinigung der Bauchhöhle wird die Wunde geschlossen.

Nach 8 Tagen Verbandwechsel, die Wunde ist vollkommen verklebt.

Entlassung mit Bandage.

Nach 3 Monaten stellt sich Patientin zur Untersuchung: Die Menses haben seit der Operation aufgehört, Patientin klagt über Schmerzen in der Magengegend. Die Tumoren zeigen keine Veränderungen. An der Narbe nichts Besonderes.

Nach weiteren 3 Monaten sind die Menses nicht wiedergekehrt, die Schmerzen in der Magengegend dauern an. Patientin gibt an, dass sie jeden Monat das Gefühl habe, als ob die Massen sich von unten nach oben drängen, dabei nimmt der Leib an Umfang zu, um nach 4—5 Tagen unter krampfartigen Wehen wieder abzuschwellen. Der Verdacht auf Malignität ist nicht aufrecht zu erhalten.

Fall II.

Bertha R . . . Schl . . ., 45 Jahre alt, trat am 6. Februar 1890 in's Spital ein.

Anamnese: Patientin menstruirt seit dem 13. Jahre regelmässig alle 4 Wochen ohne Beschwerden, sie ist seit dem 26. Jahre verheirathet, hat niemals geboren. Seit 5 Jahren sind die Menses stärker, dauern 8 Tage, mit Schmerzen im Unterleib.

Status præsens: Vaginal-Portion normal. Die Sonde dringt auf 8 cm. nach links und hinten in die Uterus-Höhle

ein. Der Uterus ist nur nach der linken Seite aufzurichten; der Fundus ist über dem linken poupartischen Band durchzufühlen, es ist beweglich.

Hinter dem Uterus ist nach rechts ein apfelgrosser Tumor mit glatter Oberfläche, bei starkem Drucke kann derselbe nach oben und rechts geschoben werden, man fühlt diese Geschwulst über der rechten Leistenbeuge. Das linke Orarium ist nicht zu entdecken.

Diagnose: *Fibro-Myoma Uteri.*

Probelaparotomie: Nach Eröffnung der Bauchhöhle ergibt die manuelle Exploration, dass der faustgrosse Tumor, den man im hinteren Scheidengewölbe fühlte, ein in der Uterus-Wandung sitzendes Fibro-Myom ist. Die Masse ist sehr schwer beweglich, auch ist es unmöglich, von der Vagina aus den Uterus in die Höhe zu drängen, es muss von einer Extirpation in Folge dessen abgesehen werden. Die Ovarien sind in Folge der Spannung der Bauchdecken schwer zu finden. In der Tiefe des Beckens findet man ein kleines Gebilde, welches man für das rechte Ovarium halten könnte, aber es entglitt der untersuchenden Hand und konnte nicht wieder aufgefunden werden. Das linke Ovarium ist vergrössert, es liess sich nur wenig emporschieben, dabei zerriss es und der Ueberrest konnte nicht unterbunden werden, dadurch wurde die Ausführung der Kastration unmöglich gemacht.

Toilette der Bauchhöhle. Verband.

Verbandwechsel und Entfernung der Nähte.

Die Wunde ist vollkommen geheilt am 21. Februar.

Am 17. Mai 1890. Patientin stellt sich zur Untersuchung etwa 3 Monate nach ihrer Entlassung; das Allgemeinbefinden ist gut, die Menses sind seit der Operation zweimal aufgetreten, regelmässig, stark.

Es ergibt die Untersuchung, dass die Tumoren bedeutend kleiner geworden sind, auf Druck sind sie nicht empfindlich.

Fall III.

Marie V . . . M . . ., 40 Jahre alt, trat am 9. Oktober 1889 in's Spital ein.

Anamnese: Als Kind gesund, Menses mit 17 Jahren, schwach, mit Krämpfen im Unterleib, Erbrechen, Diarrhöe, alle 3 Wochen 4 Tage dauernd. Heirathete mit 26 Jahren, im zweiten Jahre ihrer Verheirathung ein Abort. Seit Mitte Juni Aufhören der Periode, seit August viel Erbrechen, zugleich bemerkt Patientin eine Geschwulst in ihrem Unterleib.

Status præsens: In den Brüsten Milch, der Leib ist aufgetrieben wie zur Zeit des fünften Schwangerschaftsmonats, äusserlich keine weitern Schwangerschaftszeichen.

Nach rechts von der Medianlinie bis in die Höhe des Nabels ein Tumor von fester Konsistenz, glatt und scharf umschrieben, von Kindskopfgrösse; dieser Tumor hängt, durch eine flache Rinne getrennt, mit einem zweiten, etwas grösseren Tumor von derselben Beschaffenheit zusammen. Derselbe reicht links tief in den Beckenkanal hinein. An diesen letzteren setzt sich ein flacher, über nussgrosser Knoten an.

Vaginal-Portion weich, aufgelockert, ganz nach vorn, oben und rechts gedrängt, sie setzt sich nach oben zwischen die beiden Tumoren fort in einen über hühnereigrossen Knoten, der für den untersuchenden Finger in die beiden obengenannten Tumoren überzugehen scheint.

Die Sonde lässt sich auf 11 cm. in die Uterushöhle einschieben; sie weiter hinaufzuschieben wird nicht versucht.

Diagnose: *Fibro-Myoma Uteri und Gravidität im dritten Monat.*

Am 12. Oktober 1889 erfolgt der Austritt aus dem Spital; am 13. November 1889 Wiedereintritt, nachdem inzwischen auf der geburtshülflichen Klinik der Abort erfolgt war.

Probelaparotomie: Nach Eröffnung der Bauchhöhle ergibt die manuelle Untersuchung der Beckenhöhle, dass der grosse in den Beckenkanal reichende Tumor nicht zu isoliren

ist. Der Peritoneal-Ueberzug desselben ging direkt nach der Seite auf die Darmbeinschaufel über. Die grössere bewegliche Tumormasse links löste sich bei der näheren Untersuchung in eine Reihe kleinerer Tumoren auf. Das rechte Ovarium sass der hinteren Wand der Geschwulst auf, es liess sich mit der zugehörigen Tube an die Incisionswunde heranziehen. Das linke Ovarium war nicht aufzufinden; in der Tiefe des Beckens fand man einen unregelmässigen Körper, der für dasselbe gehalten werden konnte, jedoch war es unmöglich, diesen Körper aus der Tiefe des Beckens hervorzuziehen. Ein eigentlicher Uteruskörper war nicht zu erkennen. Es musste also von der Extirpation des Tumors sowohl als von der Kastration abgesehen werden.

Die Bauchhöhle wurde geschlossen.

Am 21. November 1889 Verbandwechsel; Entfernung der Nähte, die Wunde ist reaktionslos geheilt.

Am 29. November 1889. Die Untersuchung ergibt, dass die Tumoren an Grösse etwas abgenommen haben und die Vaginalportion jetzt stärker ausgebildet steht, mehr in der Mitte des Beckens.

Entlassung aus dem Spital.

Fall IV.

Anna D . . . S . . ., 41 Jahre alt, trat am 20. März 1888 in's Spital ein.

Anamnese: Als Kind schwächlich, erste Menses im 16. Jahr, regelmässig alle 4 Wochen, stark, 6 bis 8 Tage dauernd, ohne Beschwerden. Patientin hat vier Mal spontan geboren, alle Kinder wurden gestillt. Erste Geburt vor 17 Jahren, letzte Geburt vor 4 Jahren. Seit 4 Jahren sind die Menses sehr profus geworden, dauern 8 Tage.

Patientin klagt über starke, stechende Schmerzen in der linken Seite.

Status præsens: Der etwas vergrösserte Uterus ist nach rechts und vorn gelagert, die Sondenspitze ist deutlich durch

die Bauchdecken zu fühlen. Nach links hinten und oben sitzt breitbasig ein etwa apfelgrosser Tumor auf, derselbe zeigt etwas unbestimmte Contouren. Nach rechts hinten und unten liegt ein eigrosser Tumor, derselbe ist beweglich; es lässt sich aber nicht mit Bestimmtheit sagen, ob er vom Uterus oder vom Ovarium ausgeht.

Es besteht ziemlich starker Uterus- und Cervical-Katarrh.

Diagnose: *Fibro-Myoma Uteri links, ebenso rechts, eventuell rechts Ovarial-Tumor.*

Probelaparotomie am 4. April 1888.

Bei der Eröffnung der Bauchhöhle stellte es sich heraus, dass hauptsächlich das Netz mit der vorderen Bauchwand verwachsen war, ferner waren auch die Därme unter sich und mit dem normal gelagerten Uterus verklebt. Theilweise lassen sich diese Verwachsungen lösen, wobei alte Blutgerinnsel zum Vorschein kommen. Mitten unter den verwachsenen Gedärmen findet man noch rechts vom Uterus einen faustgrossen Tumor, der jedoch nicht aus dem Becken zu heben war. Wegen der innigen Verwachsung der Gedärme war es unmöglich, sich über den Zustand der übrigen Beckenorgane zu orientiren.

Die Bauchwunde wird geschlossen.

Am 13. April 1888 Entfernung der Nähte. Die Wunde ist ganz ohne Reaktion geheilt.

Am 23. April Entlassung aus dem Spital.

Am 21. August stellt sich Patientin wieder zur Untersuchung. Vaginal-Portion ist nach hinten gewendet, im vorderen Scheidengewölbe ist ein klein-faustgrosser Tumor zu fühlen, der mit der Vaginal-Portion zusammenhängt, er ist ziemlich beweglich und zeigt Fluktuation. Der ganze Inhalt des Beckens zeigt im Vergleich zu früher entschieden grössere Beweglichkeit.

Fall V.

Elisabeth W..., 37 Jahre alt, trat am 7. Oktober 1886 in's Spital ein.

Anamnese: Beginn des Leidens mit profusen Menses, Schmerzen in der rechten Unterleibshälfte, zumal am heftigsten in den intermenstruellen Perioden; Anschwellung des Leibes.

Status præsens: Die Sonde dringt auf 6 cm. in die Uterushöhle ein, die Spitze oberhalb der Symphyse deutlich durchzufühlen; der Fundus Uteri jedoch ist nicht deutlich vergrössert.

Cervix und unterer Theil des Uteruskörpers lassen sich nach Einführung der Sonde vom Tumor abheben und etwas hin und her schieben, dagegen gewinnt man den Eindruck, als ob sich der Fundus Uteri nicht vom Tumor isoliren lasse.

Die Massen im Becken zerfallen in drei harte, über gänseeigrosse, walzenförmige Tumoren. Der erste Tumor sowohl als die Massen im Becken lassen sich etwas verschieben, doch nur so, dass die untere knollige Partie in der Mitte des Beckens stehen bleibt. Ebenso ist ein zweiter Knollen rechts nur wenig über den Beckeneingang zu heben.

Diagnose: *Fibro-Myoma Uteri.*

Probelaparotomie am 20. November 1886.

Nach Eröffnung der Bauchhöhle findet man beim Eingehen mit der Hand das Konglomerat von Tumoren nach oben zu frei, ebenso kann die Hand ungehindert nach links und hinten bis in den Douglas gelangen. Rechts stärkere Spannung der beiden Mutterbänder, zumal der Ligam. rotunda. Die Blase ist vollständig mit der vorderen Wand des Tumors verwachsen. Der Uterus lässt sich nicht besonders abtasten, der Körper geht nämlich ganz in der Tumormasse auf. Das linke Ovarium liess sich in die Nähe der Bauchwunde heranziehen, das rechte dagegen nicht.

Wegen der Verwachsung mit der Blase wurde von der Extirpation der Geschwulst und wegen der Unmöglichkeit, das rechte Ovarium zu entfernen, von der Kastration abgesehen und die Bauchwunde durch Nähte vereinigt.

Die Wunde heilte ohne Komplikationen per primam.

Es soll eine Weiterbehandlung mit Ergotin-Injektionen eingeleitet werden.

Nach 60 Injektionen stellt sich Patientin wieder zur Untersuchung.

Am 17. Februar 1887. Patientin befindet sich wohl; sie verliert seit der Operation kein Blut mehr, nur die Exurese ist etwas schmerzhaft. Der Tumor reicht bis in die Höhe des Nabels. Bei der inneren Untersuchung macht es den Eindruck, als ob die Massen im Becken kleiner geworden seien. Die Vaginal-Portion ist etwas von der Symphyse entfernt, der Tumor etwas weicher geworden.

Fall VI.

Marie L . . ., 45 Jahre alt, trat am 23. September 1884 in's Spital ein.

Anamnese: Patientin wurde mit 15 Jahren menstruirt, vierwöchentlich 2—3 Tage dauernd, stark, mit Schmerzen im Unterleib. Patientin hat nie geboren und war bis vor zehn Jahren stets gesund. Im Jahr 1874 soll sie wegen Verfolgungswahn 1½ Jahr lang behandelt worden sein.

Seit 2 Jahren klagt Patientin über Schmerzen im Unterleib, die in letzter Zeit zugenommen haben und namentlich bei Anstrengung sehr heftig werden. Seit 6 Monaten hat auch der Leib an Umfang zugenommen. Seit 4 Wochen verschlimmert sich der Zustand. Patientin klagt auch über Hitze, Fieber und nächtliche Schweisse; sie soll auch in letzter Zeit abgemagert sein.

Status præsens: Bei der äusseren Untersuchung fühlt man einen knolligen, fetten, etwa faustgrossen Tumor, der bis zur Mitte zwischen Nabel und Symphyse reicht. Innerlich findet man die Vaginal-Portion hinter der Symphyse stehend, etwas nach links abgewichen. Das hintere Scheidengewölbe ist durch einen harten Tumor tief nach abwärts gedrängt; derselbe erstreckt sich nach oben und geht in den anderen über der Symphyse fühlbaren Knollen über und ist sehr schwer beweglich.

Es gelingt, die dünne Sonde bis auf 8 cm. in die Uterushöhle einzuführen.

In tiefer Narkose und bei starkem Druck lässt sich die Geschwulst mit ihrem oberen Rand bis über den Nabel in die Höhe schieben, so dass man zwischen Tumor und Symphyse beinahe die Breite einer Hand einschieben kann. Jetzt lässt sich auch die Sonde leicht einführen und es kann zwischen Tumor und Uterus ein Zwischenraum von 1 cm. Breite nachgewiesen werden, jedoch ist derselbe, zumal in der Höhe des Fundus Uteri, mit starken Bandmassen ausgefüllt. Die Ovarien sind nicht zu fühlen.

Diagnose: *Fibro-Myoma Uteri*, unwahrscheinlicher ist die Annahme eines *Ovarial-Tumors*.

Probelaparotomie am 24. November 1884.

Der Bauchschnitt in der Medianlinie wird in gewohnter Weise ausgeführt; es ergibt sich, dass der Tumor von der hinteren Wand und linken Kante des Uterus ausging, während Cervix- und Uterus-Grund vollkommen frei waren.

Es wurde eine elastische Ligatur angelegt, das Peritoneum einige Centimeter höher als die Ansatzstelle des Tumors eingeschnitten und letzterer abgetragen.

Am 2. Dezember 1884. Die Wunde ist vollkommen geheilt, Allgemeinbefinden durchaus befriedigend.

Am 12. Dezember 1884. Patientin wird geheilt entlassen.

Fall VII.

Marie L . . . Sp . . ., 62 Jahre alt, trat am 5. April 1883 in's Spital ein.

Anamnese: Erste Menses mit 14 Jahren, vierwöchentlich, 3—4 Tage dauernd, ziemlich stark, schmerzlos. 6 Geburten und Wochenbetten waren normal; erste Geburt vor 43, letzte vor 28 Jahren. Menopause vor 12 Jahren.

Seit 6 Jahren besteht ein Vorfall, seit 3 Monaten ziemlich starker Fluor, zeitweise unbedeutende Blutungen, keine

Schmerzen. Die Klagen beziehen sich besonders auf den Fluor.

Status præsens: Vaginal-Portion an normaler Stelle, gross und weich, hinter derselben ein über faustgrosser, harter Tumor; der Uterus-Körper ist nicht durchzufühlen. Die Sonde dringt auf 8 cm. ein. Der Uterus ist schlaff. Durch seine linke Kante steht derselbe mit dem genannten Tumor in Verbindung; letzterer ist leicht verschieblich. Die Vaginal-Portion kann leicht vor die äusseren Genitalien gezogen werden. Jetzt dringt die Sonde auf 16 cm. ein.

Diagnose: *Fibro-Myoma Uteri* und *Prolapsus.*

Probelaparotomie am 7. April 1883.

Bauchschnitt in der Medianlinie; durch Druck von der Vagina aus gelingt es, den Tumor in die Bauchwunde zu drängen. Derselbe ist faustgross, von fester Konsistenz, liegt hinter dem Uterus und hängt mit demselben zusammen. Die Ligamenta lata sind beiderseits stark gespannt, da das Emporschieben des Tumors nur mit Mühe zu bewerkstelligen ist. An der hinteren Seite stehen Därme mit dem Tumor in Verbindung.

Da dieser Befund für eine Radikaloperation nur schlechte Chancen bietet, wird von einem weiteren Eingriff abgesehen, der Uterus ohne Anfrischung ringsum mit dem Peritoneum vereinigt und die Bauchwunde vernäht.

Am 30. April 1883 Verbandwechsel, Entfernung der Nähte; die Wunde ist gut geheilt. Die Sonde gleitet auf 8½ cm. ein und kann bis gegen die vordere Bauchwand geschoben werden.

Am 15. Mai 1883. An der Bauchwunde ist eine kleine Ulceration zu sehen; an dieser Stelle soll ein Stück Faden herausgeeitert sein.

Zieht man den Uterus an der Vaginal-Portion herunter, so bildet sich keine trichterförmige Einsenkung in den Bauchdecken; es scheint also keine Verbindung zwischen beiden zu bestehen.

Fall VIII.

Lina R . . ., 40 Jahre alt, trat am 21. Juni 1879 in's Spital ein.

Anamnese: Patientin wurde mit 17 Jahren menstruirt, regelmässig vierwöchentlich; sie hat niemals geboren. Mit Eintritt der Menses stellten sich epileptische Anfälle ein. Im Verlauf des letzten Jahres wurden die Menses profuser, bis 14 Tage andauernd. In der letzten Zeit Druckgefühl im Unterleib. Patientin fühlt sich schwach. Die letzte Menstruation soll besonders reichlich gewesen sein und der Blutverlust ein so bedeutender, dass Patientin meint, einen zweiten derartigen nicht mehr ertragen zu können.

Status præsens: Im Unterleib fühlt man einen etwa kindskopfgrossen Tumor; derselbe ist etwas beweglich, lässt sich jedoch nicht aus dem kleinen Becken heben.

Diagnose: *Fibro-Myoma Uteri.*

Auf Verlangen der Patientin soll eine Probelaparotomie vorgenommen und die Ausführung der weiteren Operation je nach dem Befund bestimmt werden.

Probelaparotomie am 22. Juni 1879.

Der Bauchschnitt wird in diesem Falle gleich in einer Länge von 10 cm. angelegt. Von der Vagina aus wird der Tumor soviel möglich gegen die Bauchdecken gedrängt. Nach Eröffnung des Peritoneums auf der Hohlsonde wird der blassbläuliche Tumor in der Wunde sichtbar. Die explorirende Hand fand nun, dass der Ueberzug des Tumors in der Linea innominata auf das Beckenperitoneum übergehe; nach rechts wird ein nach Form und Konsistenz dem Ovarium gleichender Körper aus der Tiefe heraufbefördert, doch erwies sich derselbe bald als das verdickte Ende des Processus vermiformis.

Trotzdem an einer durch den Grund der Geschwulst gezogenen Fadenschlinge ein energischer Zug ausgeübt wird und von der Vagina aus kräftig emporgedrängt wurde, war

es unmöglich, denselben aus der Tiefe des Beckens zu entwickeln.

Eine Verlängernng des Bauchschnittes nach oben blieb ebenso erfolglos; es wurde von der Extirpation der Geschwulst abgesehen und versucht, die Ovarien zu entfernen.

Das rechte Ovarium konnte nicht aufgefunden werden, das linke war in der Tiefe mit dem Tumor so fest verwachsen, dass es nicht herausgezogen werden konnte.

Nach Reinigung der Bauchhöhle wurde demnach die Wunde ohne weiteren Eingriff geschlossen.

Die Wunde heilte gut und Patientin wurde am 27. Juli gebessert entlassen.

Fall IX.

Victoria J . . . Ch . . ., 46 Jahre alt, trat am 20. Juni 1879 in's Spital ein.

Anamnese: Patientin wurde mit 17 Jahren menstruirt, anfangs vierwöchentlich, 8 Tage dauernd. Vor 23 Jahren blieben die Menses 2 Monate aus.

Patientin führt ihr jetziges Leiden auf ein Trauma zurück, das sie vor 8 Jahren erlitten haben soll. Wegen Schmerzen im Kreuz und Unterleib, besonders rechts, musste sie damals mehrere Wochen lang das Bett hüten. Die Menses blieben 6 Monate aus, als sie dann wieder erschienen, ging viel gestocktes Blut ab. Patientin glaubt nicht, dass sie zu dieser Zeit schwanger gewesen sei.

Seither sind die Menses unregelmässig, 2- bis 3-wöchentlich, sehr profus, zumal in der letzten Zeit.

Vor 5 Jahren bemerkte sie einen harten Körper in ihrem Unterleib und klagte über starkes Druckgefühl und Harndrang. Dieser harte Körper nahm langsam aber stetig an Grösse zu. Seit 7 bis 8 Jahren sind die Menses von Schmerzen im Kreuz und Unterleib begleitet. Schliesslich gibt Patientin an, dass sie sich nach den jeweiligen Blutabgängen immer wohler befinde.

Status præsens: Eine kindskopfgrosse Geschwulstmasse füllt den Beckeneingang zum grössten Theil aus. Vaginalportion nur mehr angedeutet. Der Tumor ist flach und hart und setzt sich in die Geschwulst fort, die über der Symphyse zu fühlen ist. Letztere, kindskopfgross, ist von ovaler Gestalt und reicht bis an den Nabel, nach links ist er abgerundet, nach rechts und unten zeigt er einen kleinapfelgrossen flachaufsitzenden Knoten. Bei der kombinirten Untersuchung erweist sich der Tumor als schwerbeweglich, er lässt sich kaum 1 cm. weit in die Höhe schieben, wahrscheinlich ist er in der Tiefe des Beckens durch Exsudatmassen fixirt; es lassen sich nämlich rechts und hinten, neben dem Tumor, Massen nachweisen, die wohl als Exsudatmassen gelten könnten.

Diagnose: *Fibro-Myoma Uteri.* Patientin wünscht dringend, sich einer Operation zu unterziehen.

Probelaparotomie: Es ergibt sich nach Eröffnung der Bauchhöhle, dass der Tumor mit dem Netz und den Darmschlingen innig verwachsen ist. Die ausgibigen Adhäsionen können nicht gelöst werden. Von weiterem Vorgehen wird Umgang genommen und die Bauchwunde mit Seidennähten vereinigt.

Am 30. Juli Exitus letalis.

Sektionsergebniss: Uterus-Fibroid, frische Peritonitis, Pleuritis dextra, Bronchitis, Lungenödem, Endocarditis valv. aortae, Thrombose der Vena saphena und cruralis.

Fall X.

Elisabeth H . . ., 37 Jahre alt, trat am 10. August 1874 in's Spital ein.

Damals wurde mit der Scheere die Entfernung eines Uterus-Polypen vorgenommen und die Patientin dann wieder nach Hause geschickt.

Am 20. Dezember 1874 trat Patientin wieder ein, sie klagt über Urinretention. Die nunmehr vorgenommene Untersuchung ergibt, dass der Uterus zwei Querfinger breit über die

Symphyse hervorragt, an demselben entdeckt man ein deutlich gestieltes subseröses Fibroid.

In der Scheide ein fibröser Polyp, der mit der galvanokaustischen Schlinge abgetragen wird. Entlassung.

Am 10. Januar 1877 Wiedereintritt in's Spital wegen Stuhl- und Harnverhaltung; starker eitriger Fluor.

Periode regelmässig alle 3 Wochen, sehr stark und schmerzhaft.

Seit einigen Wochen soll die Geschwulst wieder aus der Scheide herausgewachsen sein.

Letzte Regel: Anfangs November.

Behandlung mit Injektionen von Hyperosmium-Säure (10 Injektionen, täglich 1.0 einer 1 % Lösung), dann Abtragen von Tumorstückchen in 3 Sitzungen. Entlassung.

Am 21. Dezember 1885 Wiedereintritt in's Spital.

Aeusserlich fühlt man einen etwa kindskopfgrossen Tumor, der sowohl nach den Seiten als von oben nach unten zu verschieben ist.

Die Scheide von zerklüfteten Massen ausgefüllt, dieselben stehen mit dem von aussen zu fühlenden Tumor in Verbindung. Auf Wunsch der Patientin soll eine Operation in Aussicht genommen werden, obwohl ihr Allgemeinzustand ziemlich elend ist.

Diagnose: *Fibro-Myoma Uteri und fibröser Polyp.*

Probelaparotomie am 25. Dezember 1885.

Dieselbe ergab, dass der Tumor zu sehr extraperitoneal sitzend das Bauchfell von unten nach aufwärts geschoben hatte und dass derselbe mit der Harnblase auf's Innigste verwachsen war.

Die Bauchwunde wird sofort wieder geschlossen.

Die Excision des Polypen von der Scheide aus wird vorgenommen.

Am 11. Januar 1886 die Wunde vollkommen verheilt.

Am 26. Februar 1886 Exitus letalis zu Hause an Erschöpfung.

Keine Sektion.

Fall XI.

Sophie D . . . M . . ., 53 Jahre alt, trat am 27. Juni 1882 in's Spital ein.

Status præsens: Der Unterleib ist sehr stark aufgetrieben, um den Nabel herum ist das Abdomen weicher; die Hypochondrien sind sehr stark gespannt. Auf der linken Seite eine Dämpfung bis handbreit gegen den Nabel zu, rechts verschwindet der tympanitische Klang nicht ganz. Von der Mitte des Processus xyphoideus bis zum Nabel heller Schall, vom Nabel bis zur Symphyse ganz gedämpft, links deutliche Fluktuation. Bei der Betastung fühlt man über der Symphyse einen harten kindskopfgrossen Tumor, der aus der Tiefe des Beckens aufsteigt und die Mitte zwischen Nabel und Symphyse erreicht. Derselbe hat scharfe Contouren, lässt sich gut von einer Seite zur anderen verschieben, schwer dagegen von oben nach unten. Die Oberfläche ist glatt. Links und in der Nabelgegend nichts Abnormes, dagegen rechts unterhalb des Rippenbogens eine Resistenz, dieselbe ragt fast bis zum poupartischen Band herunter, doch ist sie nicht weiter und genauer abzugrenzen. Bei Druck von zwei Seiten entsteht stärkere Spannung. Innerhalb dieser resistenten Partie fühlt man an drei Stellen knollige Hervorragungen, die sich leicht verschieben lassen. Die Vaginal-Portion ist klein. Die Sonde dringt in den Tumor oberhalb der Symphyse auf 9 cm. ein, die Vaginal-Portion hängt mit diesem Tumor auf's Innigste zusammen.

Am 30. Juni wird in der Linea alba oberhalb des Tumors punktirt. Es entleeren sich zirka 6 l. einer dünnen, klaren, gelblichen Flüssigkeit. Dabei verschwand die Auftreibung links vollkommen. Rechts trat an Stelle der einzelnen Knoten ein ovaler Tumor, der von der beschriebenen Uterusgeschwulst auszugehen scheint und sich nach rechts und oben erstreckt. Dieser Tumor ist von mittlerer Konsistenz, die Oberfläche ist uneben, er lässt sich nicht überall

gut abgrenzen, ist beweglich und hängt zweifellos mit dem Uterus-Tumor zusammen. Die Hand lässt sich zwischen beide einführen, aber ganz von einander zu trennen sind sie nicht.

Diagnose: Am wahrscheinlichsten ist die Annahme: *Fibro-Myoma Uteri und Ovarial-Tumor*, letzterer ist der Malignität stark verdächtig.

Probelaparotomie am 10. Juli.

Die Bauchhöhle wird durch einen Schnitt eröffnet, der vom oberen Rand des Uterus-Tumors bis zum Nabel verlief. Es entleerte sich noch viel ascitische Flüssigkeit. Beim Eingehen mit der Hand fand man, dass der Uterus-Tumor die Grösse eines Kindskopfes hatte, seine Oberfläche glatt, also zweifellos ein Fibroid.

Von der Oberfläche dieses Tumors ging ein 3—4 cm. breites Band nach rechts und oben auf die zweite Geschwulst über, die sich bis zum Rippenbogenrand erstreckte. Der Tumor zeigte eine längliche Gestalt, seine linke Kante erstreckte sich bis zur Mitte des Abdomens. Auf seiner Oberfläche war eine Reihe von kleineren und grösseren Tumoren zu erkennen. Nach oben und hinten schien die Geschwulst mit den Gedärmen verwachsen zu sein. Die Oberfläche fühlte sich wie ein Cystoid an, ebenso wenig zeigte der Theil, der nach Abfluss der ascitischen Flüssigkeit sich in die Bauchwunde drängte, eine maligne Beschaffenheit. Jedoch platzte beim Versuch, die vordere Wand der Geschwulst in die Bauchwunde hereinzuziehen, die Kapsel, und es drängten sich jetzt fetzige Massen aus der Oeffnung, man hatte es also offenbar mit einem Cystocarcinom des rechten Ovariums zu thun.

Die Operation wurde unterbrochen, beim Versuch, die Oeffnung im Tumor zu verschliessen, rissen noch grössere Massen der brüchigen Wand ein. Es wurden die fetzigen Massen mit der Hand entfernt, dabei ereignete sich eine starke Blutung, die nicht zu stillen war.

Von einer weiteren Entfernung der Geschwulstmassen wurde unter diesen Umständen abgesehen, die Bauchhöhle

gereinigt und durch die Naht geschlossen. Darauf Druckverband.

Am 11. Juli exitus letalis unter den Erscheinungen der Nachblutung mit Collaps und Peritonitis.

Fall XII.

Elisabeth Sch . . ., 52 Jahre alt, trat am 21. April 1882 in's Spital ein.

Anamnese: Als Kind war Patientin schwächlich, wurde mit 19 Jahren menstruirt, unregelmässig, 5—6 Tage dauernd, schwach, mit Schmerzen im Unterleib.

Patientin hat niemals geboren, letzte Menses im Mai 1881. Zeitweise Fluor.

Im Herbst 1881 erkrankte Patientin mit Fieber, allgemeiner Schwäche und Schmerzen im Unterleib, nach einiger Zeit bildete sich eine apfelgrosse Geschwulst in der rechten Leistengegend. Diese Geschwulst war von fester Konsistenz und nahm nach und nach an Grösse zu. Seither bestehen stets Schmerzen im Unterleib. Der Stuhl ist angehalten.

Status præsens: Bei der äusseren Untersuchung findet man einen bis zum Nabel reichenden höckerigen, an einzelnen Stellen hart, an anderen weicher anzufühlenden Tumor, derselbe ist beweglich, sein grösserer Theil liegt nach links von der Medianlinie.

Die äusseren Genitalien sind eng, die Vaginal-Portion steht nach vorn zu.

Das Becken wird zum grössten Theil durch einen glatten, scharf umschriebenen, festen Tumor ausgefüllt, der sich etwas verschieben lässt.

Die kombinirte Untersuchung ergibt, dass man es nur mit einem Tumor zu thun hat, der bis zum Nabel hinaufragt und bis zum Beckenboden sich erstreckt. Die Sonde dringt auf 9 cm. in die Uterushöhle ein. In Narkose wird der Status dahin verändert, dass man es in Wirklichkeit mit 2

Tumoren zu thun hat. Die hintere Fläche des Uterus ist mit der vorderen Wand des unteren Tumor verwachsen. Die Tumoren lassen sich nur unvollkommen in das grosse Becken hinaufschieben. Der obere Tumor ist beweglicher und leichter zu verschieben.

Diagnose: Entweder hat man es mit *2 Ovarial-Tumoren* oder mit *1 Ovarial- und 1 Uterus-Tumor* zu thun.

Probelaparotomie am 11. Mai 1882.

Das Peritoneum wird mit dem Messer eröffnet und mit der Scheere auf der Hohlsonde weiter eingeschnitten. Der obere Tumor lässt sich jetzt in die Bauchwunde hineinziehen, und es stellt sich heraus, dass derselbe durch den bedeutend vergrösserten Uterus gebildet wird. Die Vergrösserung rührt von interstitiellen und subserösen Fibroiden her.

Links ist das Ovarium unbedeutend vergrössert, das rechte ist nicht zu finden, dagegen fühlt man im Becken einen prall gespannten, elastischen, beweglichen Körper. Dieser Tumor wird punktirt, und es entleeren sich etwa 500 gr. einer zähen Flüssigkeit. Diese Geschwulst lässt sich aus der Tiefe des Beckens herausheben. Ein Ovarium ist sonst auf der rechten Seite nirgends zu entdecken.

Der Uteruskörper, die Cyste, das linke Ovarium, mit seiner Tube, wird extirpirt und der Stumpf eingenäht. Der Fall heilte ohne jede Komplikation, und Patientin konnte nach 3 Wochen geheilt entlassen werden.

Fall XIII.

Mina P . . . W . . ., 36 Jahre alt, trat am 10. Dezember 1887 in's Spital ein.

Anamnese: Patientin war als Kind gesund, erste Menses im 18. Jahr, stets regelmässig 4-wöchentlich, 4 Tage dauernd, stark, ohne Beschwerden. Sie hat vor 12 Jahren spontan geboren, Wochenbett normal. Letzte Menses vor 4 Tagen, dauern noch an. Seit 2 Jahren verliert Patientin unregel-

mässig Blut, bald mehr, bald weniger, dabei Schmerzen im Unterleib, besonders heftig und stechend in der Blasengegend. Der konsultirte Arzt diagnostizirte eine Geschwulst an der Gebärmutter und kauterisirte dieselbe.

Bis vor 4 Wochen war der Zustand der Patientin noch ein leidlicher, dann begannen die Schmerzen wieder von Neuem, die Exurese war sehr schmerzhaft, der Urin trübe. Der Stuhlgang mühsam und träg. Schmerzen in der Leistengegend.

Status præsens: Die Sonde gleitet auf 8 cm. ein und ist oberhalb der Symphyse etwas nach rechts durchzufühlen, der Uterus ist nach oben zu auf mehrere Centimeter zu verschieben.

Hinter dem Uterus ein fester, runder, apfelgrosser Tumor, der sich nach allen Richtungen hin abgrenzen lässt, ausgenommen etwas nach hinten und links, wo derselbe mit einer weicheren Masse in Verbindung steht. Der nur wenig verschiebliche Tumor lässt sich nicht aus dem Becken nach oben drängen, er liegt der hinteren Cervixwand fest an, letzterer lässt sich jedoch neben dem Tumor in die Höhe schieben.

Diagnose kann nicht gestellt werden.

Probelaparotomie am 19. Dezember.

3—4 cm. oberhalb der Symphyse beginnt der Schnitt und erstreckt sich 5 cm. nach oben. Die manuelle Exploration der Bauchhöhle ist wegen der Spannung der Bauchdecken und wegen ihrer ausserordentlichen Dicke wesentlich erschwert. Man entdeckt dabei 3 Tumoren: der eine im hinteren Scheidengewölbe ist kleinfaustgross, von fester Konsistenz, hängt mit dem Uterus zusammen und ist wenig beweglich, zweifellos ein Fibro-Myom, die 2 Tumoren rechts und links sind sehr schwer zu betasten und müssen, aller Wahrscheinlichkeit nach, als Tuben-Tumoren angesehen werden. Mit den Nachbarorganen scheinen sie in Verbindung zu stehen.

Da die 3 Tumoren Verwachsungen zeigen und die unüberwindliche Spannung der Bauchdecken die Herausnahme hindert, wird von einem weiteren Eingriff abgesehen und die Bauchwunde geschlossen.

Nach 8 Tagen Verbandwechsel, Entfernung der Nähte, die Wunde ist per primam verklebt.

Fall XIV.

Anna K . . . G . . ., 63 Jahre alt, trat am 19. April 1890 in's Spital ein.

Anamnese: Patientin war in ihrer Jugend stets gesund. Menses mit 16 Jahren, stets regelmässig alle 4 Wochen, 3 Tage dauernd, schmerzlos. Mit 21 Jahren verheirathet, hat achtmal geboren, Geburten und Wochenbetten stets normal. Letzte Geburt 1861.

Die Menopause trat ohne Komplikationen im 50. Jahr ein. Im Dezember 1889 Influenza, seither fühlte sich Patientin immer schwach, soll auch bedeutend abgemagert sein. Ihr Leib soll sich immer stärker auftreiben.

Am 11. April 1890 Punktion, es sollen 8 l. einer gelben, klaren, angeblich klebrigen Flüssigkeit entleert worden sein. 2—3 Tage nachher sammelte sich die Flüssigkeit wieder an, dabei hatte die Exurese abgenommen.

Status præsens: Eine vorgenommene Punktion ergibt 7—8 l. einer braunröthlichen Flüssigkeit. Auf der einen Seite des Uterus sitzt eine kleinfaustgrosse Geschwulst von unregelmässiger Gestalt.

Diagnose: *Carcinoma ovarii sinistr.*

Die Beweglichkeit des Tumors ist allerdings eine geringe, aber immerhin unzweifelhaft zu konstatiren.

Probelaparotomie am 23. April.

Nach Eröffnung der Bauchhöhle entleert sich noch eine grosse Menge bernsteinfarbiger Flüssigkeit. Die manuelle Exploration der Bauchhöhle ergab, dass die Beweglichkeit

des Tumors eine nur äusserst geringe war, und dass sich die Geschwulst auf die Därme verbreitete.

Unter solchen Umständen musste von einem weiteren Eingriff abgesehen werden.

30. April Verbandwechsel, Entfernung der Nähte. Die Wunde ist vollkommen verklebt.

11. Mai 1890 Entlassung.

Fall XV.

Magdalena R. . ., 50 Jahre alt, trat am 12. Dezember 1889 in's Spital ein.

Anamnese: Patientin war als Kind gesund, die Menses traten mit 14 Jahren auf, sie waren regelmässig 4wöchentlich, 5 Tage dauernd. Menopause vor 5/4 Jahren.

Im Juli und August 1889 ganz geringe Blutung, Schmerzen im Kreuz und Unterleib. Später allmälig zunehmende Auftreibung des Leibes. Seit 3 Wochen Abmagerung, Schwächegefühl. Magenstörungen.

Status præsens: Der Leib ist, besonders der Quere nach, stark aufgetrieben. 2 Finger breit unter dem Nabel, in's Becken hinunterreichend, ebenso zu beiden Seiten eine Resistenz. Die Vagina ist eng, senil verändert, die Palpation des Tumors durch die Scheide aus diesem Grunde fast unmöglich. Per rectum fühlt man zu unterst einen derben Knoten, der sich wie ein Uteruskörper anfühlt, auch die Portio ist undeutlich zu palpiren. Nach hinten vom Uterus, mit seiner hinteren Wand scheinbar zusammenhängend, ist die Geschwulst zu fühlen, dieselbe ist links beweglich, rechts dagegen nicht; von fester Konsistenz. Die Ovarien sind nicht zu entdecken.

Diagnose: Wahrscheinlich ist *Fibro-Myoma Uteri*, aber es fehlen die Blutungen.

Für die Annahme Carcinoma Uteri spräche das rasche Wachsthum, eigenthümlich aber bleibt das Freibleiben der

Nachbarschaft, endlich spricht für Carcinom der Ovarien die bei der äusseren Untersuchung auffallende Doppelgeschwulst, doch fehlen der cystöse Charakter und die malignen Begleiterscheinungen.

Probelaparotomie am 18. Dezember 1889.

Dieselbe ergab, dass es sich um eine maligne Neubildung der miteinander verschmolzenen Ovarien handelte, um Carcinom der beiden Ovarien. Von einer Extirpation der Geschwulst war keine Rede, die Wunde wurde geschlossen.

27. Dezember 1889 war die Wunde reaktionslos geheilt.

21. Januar 1890 Entlassung.

Fall XVI.

Magdalena G . . . W . . ., 38 Jahre alt, trat am 28. Juli 1889 in's Spital ein.

Anamnese: Erste Menses mit 13 Jahren, 4-wöchentlich, 4—5 Tage dauernd, ziemlich stark, zumal in den letzten Jahren. Patientin seit 1872 verheirathet, hat fünfmal normal geboren. Letzte Geburt vor 3 Jahren, letzte Menses im April. Im letzten Juni soll Patientin eine Entzündung der Gebärmutter durchgemacht haben, seither bestehen Fluor und Schmerzen im Unterleib.

Status præsens: Die Sonde lässt sich auf 8 cm. in die Uterushöhle einführen, der Fundus Uteris ist etwas nach rechts und hinten gerichtet. Nach links fühlt man einen apfelgrossen Tumor von unregelmässiger Gestalt, derselbe lässt sich vom Uterus isoliren, ist aber schwer beweglich, es bestehen offenbar starke Adhäsionen nach hinten und nach der Seite.

Diagnose: *Ovarial-Tumor und Exsudat.*

Es wird eine Behandlung eingeleitet, dieselbe besteht in Bepinseln des Scheidengewölbes mit Tinct. jodi und täglich 2 heisse Scheideneingiessungen. Dreimal wöchentlich wird Patientin elektrisirt (posit. Elektrode).

8. Dezember 1889. Der Tumor links ist seit einigen Tagen entschieden leichter beweglich, er ist besser abzutasten und kann gegen den Uterus leichter verschoben werden.

Probelaparotomie am 23. Dezember 1889.

Die Incisionswunde wird wegen der immerhin noch geringen Beweglichkeit der Geschwulst nach links von der Mittellinie angelegt. Das Becken kann nun abgetastet werden, und man findet den Tumor von Gedärmen bedeckt, letztere sind mit demselben theilweise verwachsen. Die Geschwulst ist auch mit der Beckenwandung verbunden, ebenso nach hinten verwachsen. Dicke, strangartige Massen verbinden Tumor und Uterus. Die Geschwulst fühlt sich fett und lappig an.

Ohne sehr grosse Gefahr kann dieselbe nicht herausgenommen werden, desshalb wird die Bauchhöhle ohne weiteren Eingriff geschlossen.

Am 2. Januar 1890. Verbandwechsel, Entfernung der Nähte; die Wunde ist bis auf eine kleine, gut granulirende Stelle per primam verklebt.

Am 28. Januar 1890 Der Tumor links vom Uterus ist etwas gewachsen, er ist nur sehr wenig beweglich. Allgemeinbefinden ist ganz befriedigend, die Schmerzen sind gering.

Fall XVII.

Margaretha N . . . Z . . ., 58 Jahre alt, trat am 27. September 1889 in's Spital ein.

Anamnese: Erste Menses mit 18 Jahren, regelmässig bis vor 10 Jahren, seither angeblich nicht mehr. Patientin ist verheirathet, hat nie geboren. Seit letzten Winter klagt sie über zeitweise starke Schmerzen im Abdomen mit hartnäckiger Verstopfung. Gegenwärtig keine Schmerzen. Der im Frühling konsultirte Arzt konstatirt einen Tumor in der rechten Leistengegend, der, wie Patientin angibt, in wenig Tagen unter den Erscheinungen von Frost und Fieber sich

gebildet haben soll. Vorher wusste Patientin nichts von einem Tumor. Mit dem Stuhl soll mehrmals Blut abgegangen sein.

Status præsens: Rechts oberhalb des poupartischen Bandes fühlt man einen rundlichen, festen, scharf contourirten Tumor, der bis ungefähr 2 Finger breit unter den Nabel reicht. Derselbe ist im rechten Scheidengewölbe hoch oben zu fühlen, im Ganzen schwer beweglich, relativ am beweglichsten ist der gegen die Mittellinie hin gerichtete Theil der Geschwulst, dagegen scheint dieselbe nach der Seite auf der rechten Darmbeinschaufel festzusitzen.

Bei der Vaginal-Untersuchung findet man unterhalb dieses Tumors in der Nähe der Linea innominata einen länglichen, daumengrossen Körper. Der Uterus ist atrophisch. Die Vaginal-Portion fast verschwunden. Es hat den Anschein, als ob Tumor und Uterus gänzlich von einander unabhängig seien.

Diagnose: *Ovarial-Tumor.*

Probelaparotomie am 7. Oktober 1889.

Die Bauchhöhle wird über dem Tumor zirka handbreit nach rechts von der Mittellinie eröffnet. Bei der manuellen Exploration findet man, dass der Tumor mit breiter Basis auf dem rechten Hüftbein aufsitzt und absolut unbeweglich ist. Bei der Untersuchung blutet er etwas aus der Tiefe. Es bestehen Verwachsungen nach rechts von der Incisionswunde zwischen Tumor und vorderer Bauchwand.

Eine Herausnahme der Geschwulst erscheint unter solchen Umständen unmöglich.

Die Bauchwunde wird durch Nähte geschlossen.

Am 18. Oktober Verbandwechsel. Entfernung der Nähte. Die Wunde ist vollkommen verheilt.

Fall XVIII.

Anna Sch . . ., 35 Jahre alt, trat am 20. Juli 1886 in's Spital ein.

Anamnese: Als Kind gesund, erste Menses mit 19 Jahren, regelmässig 7—8 Tage dauernd, stark, schmerzhaft.

Juni 1885. Ein Abortus ohne weitere nachtheilige Folgen. Letzte Menses erste Januar-Woche 1886.

Patientin klagt über Schmerzen im Abdomen, besonders über der Symphyse. Der Leib soll immer etwas aufgetrieben gewesen sein, doch soll er in den letzten Wochen an Umfang ganz bedeutend zugenommen haben.

Der Stuhlgang ist mühsam. Exurese normal, es besteht etwas Fluor.

Status præsens: Die Auftreibung des Abdomens entspricht etwa dem 6.—7. Schwangerschaftsmonat. Bis zur Nabelhöhe eine Resistenz von unregelmässiger Beschaffenheit. Ueber der Resistenz tympanitischer Klang, nur an einzelnen Stellen etwas gedämpft. In der Mitte zwischen Nabel und Symphyse ein fester, etwa eigrosser Knoten.

Bei der inneren Untersuchung zeigt der Tumor hinter dem Uterus die nämliche Beschaffenheit wie von aussen. Der Uterus lässt sich von der Geschwulst gut abgrenzen. Letztere besteht aus fast harten Knollen, ist beweglich und erstreckt sich weit nach hinten. An einer Stelle erstreckt sie sich bis zur hintern Beckenwand.

Diagnose: Extrauterine Schwangerschaft, Darm- oder Netzgeschwulst lassen sich mit ziemlicher Gewissheit ausschliessen, es handelt sich wohl am ehesten um eine *Uterus- oder Ovarial-Geschwulst.* Der Tumor lässt sich etwas in die Höhe schieben, jedoch scheint derselbe mit der vorderen Bauchwand verwachsen zu sein.

Probelaparotomie am 2. August 1886.

Der Schnitt trifft auf den mit der vorderen Bauchwand verwachsenen Tumor etwa in der Höhe zwischen Nabel und Symphyse, weiter oben wird das Peritoneum eröffnet.

Der explorirende Finger findet den Tumor an vielen Stellen verwachsen; auf dem Peritoneum und den Gedärmen sitzen zahlreiche Knötchen.

Behufs mikroskopischer Untersuchung wird ein solches Knötchen und ein Stückchen Tumor mit der Scheere abgetragen und die Wunde wieder geschlossen. Ascitische Flüssigkeit war keine vorhanden.

Das Ergebniss der mikroskopischen Untersuchung lautet: Fibro-Sarkom.

Die Wunde heilte ohne Komplikation vollkommen aus.

Am 24. August 1886. Der Uterus liegt etwas nach rechts und vorne von der Geschwulst, er ist ziemlich gut abzutasten. Der Tumor scheint etwas kleiner geworden zu sein, er gehört mit grösster Wahrscheinlichkeit dem Ovarium an.

Am 2. November 1886. Das Allgemeinbefinden der Patientin ist ganz gut, sie klagt über Schmerzen im Leib, gürtelförmig bis in's Abdomen sich erstreckend. Seit der Operation sind die Menses ausgeblieben. Mit der Sonde gelingt es leicht, den Uterus ganz von der Geschwulst zu isoliren, ersterer ist etwas vergrössert, sonst normal. Die Nachbarschaft des Uterus ziemlich frei. In der Höhe des Nabels die in die Breite ausgezogene wurstartige Geschwulst, dieselbe ist abgrenzbar und erscheint bei stärkerem Drucke elastisch.

Fall XIX.

Rosina M . . . W . . ., 55 Jahre alt, trät am 27. April 1885 in's Spital ein.

Anamnese: Seit Februar klagt Patientin über Schmerzen im Unterleib, besonders auf der linken Seite, über ein Gefühl von Spannung und Füllung, dabei zeitweise auftretende stechende, brennende Schmerzen. In letzter Zeit haben diese Symptome an Intensität zugenommen.

Status præsens: Unter den vorderen Bauchdecken fühlt man einen weichen, fluktuirenden Körper, der bis über den Nabel hinaufreicht. Die Contouren desselben sind abge-

rundet, auch das linke Hypochondrium ist nicht frei. Ueber dem linken poupartischen Band lassen sich härtere, wenig bewegliche Massen nachweisen. Die vordere Vaginalwand ragt etwas vor die äusseren Genitalien hervor, der Uterus ist anteflektirt, descendirt, nicht vergrössert.

Durch das hintere Scheidengewölbe fühlt man knollige Massen, besonders nach links mit weicheren fluktuirenden Partien. Die ganze Masse lässt sich nur schwer im Beckenkanal in die Höhe schieben.

Probelaparotomie am 30. April.

Nach Eröffnung des Peritoneums liegt die vordere Wand der Geschwulst bloss, ihre Oberfläche zeigt zahlreiche geschlängelte Gefässe.

Ein Troicart wird eingestochen, es entleert sich eine gelbbraune Flüssigkeit, die sich durch blutige Beimischung immer mehr roth färbt. Beim Versuch, die Cystenwand an dem Troicart zu befestigen, riss dieselbe ein, und aus der unregelmässigen Oeffnung entleerten sich grosse Massen eines alveolösen Gewebes von markiger Konsistenz. Die Cystenwand war durch ausgibige Adhäsionen mit Bauchwand, Dünndarmschlingen und Processus vermiformis verwachsen. Dieselben werden zum Theil stumpf gelöst, zum Theil abgebunden und scharf getrennt. Nach unten ist die Geschwulst mit der linken Tube und mit dem Uterus verwachsen, diese Massen bilden Knollen, sind von derber Konsistenz und weisslicher Farbe (mikroskopisch werden diese Stellen als krebsig erkannt).

Patientin verliert viel Blut, das aus der ganzen Geschwulstfläche quillt; eine regelrechte Vollendung der Operation wird dadurch in Frage gestellt. Die Geschwulst wird rasch vom Uterus getrennt und aus den übrigen Verbindungen losgelöst, die Bauchwunde zugenäht und ein Druckverband angelegt.

Am 7. Mai Verbandwechsel, Entfernung der Nähte. Die Wunde ist reaktionslos geheilt.

Fall XX.

Anna Zw . . . St . . ., 27 Jahre alt, trat am 22. Januar 1884 in's Spital ein.

Anamnese: Patientin wurde mit 14 Jahren menstruirt, regelmässig vierwöchentlich, hat dreimal geboren, das letzte Mal vor 5 Jahren; alle Kinder starben bald nach der Geburt. Wochenbett stets normal.

Die Menses dauern seit dem letzten Puerperium 8—9 Tage an und sind mit Krämpfen in der rechten unteren Bauchgegend verbunden. Letzte Menses vor 8 Tagen, sie dauern jetzt noch an. Patientin wurde letzten Sommer ohne Erfolg ärztlich behandelt. In der Zeit zwischen den Menses fühlt sich Patientin ganz wohl.

Status præsens: Das Abdomen ist rechts unten auf Druck schmerzhaft und etwas gespannt. Vaginal-Portion steht nach hinten.

Nach vorn und rechts vom Uterus ist ein Tumor zu fühlen, derselbe ist beweglich und hat eine ziemlich glatte Oberfläche. Er lässt sich gut abgrenzen und ist von mittlerer Konsistenz. Die Sonde dringt leicht in die Uterushöhle ein. Es macht den Eindruck, als sei der Tumor in das rechte breite Mutterband hinein gewachsen, nach hinten zu scheinen Verwachsungen vorhanden zu sein.

Diagnose: *Ovarial-Tumor.*

Probelaparotomie am 2. März 1884.

Bauchschnitt in der Medianlinie, es gelingt nicht, den Uterus der vorderen Bauchwand zu nähern, er ist nach links und hinten dislocirt, auch existirt eine Verbindung des Uterus mit der hinteren Beckenwand, etwa 1 cm. unter dem Fundus. Neben dem Uterus lässt sich links kein Ovarium finden.

Vor dem Cervix und etwas nach rechts, fest mit letzterem verbunden, entdeckt man einen cystösen Körper von Wallnussgrösse. Weiter nach rechts, hart neben dem Uterus, liegt ein gänseeigrosser Tumor, der sich mehr fleischig aufühlt,

mit der Seitenkante des Uterus in Verbindung steht und mit dem Fundus einen Winkel bildet.

Dieser zweite grössere Tumor steht mit dem ersten in Verbindung durch eine fleischige Masse, die sich wie ein Ovarium anfühlt. Der grössere Tumor steht mit der hinteren Beckenwand in Verbindung.

Die Diagnose wird präzisirt: Multilokuläre Ovarialcyste.

Zweifelhaft, aber doch wahrscheinlich ist es, dass die Cyste vor dem Cervix von dem linken Ovarium gebildet wird.

An eine Extirpation der erkrankten Theile ist nicht zu denken. Die Wunde wird geschlossen. Die Wunde heilte nach 8 Tagen bis auf eine kleine secernirende Stelle per primam, bald ist auch diese ganz geheilt.

Später bildet sich eine Bauchhernie.

Fall XXI.

Anna Sch . . . G . . ., 56 Jahre alt, trat am 28. Sept. 1883 in's Spital ein.

Anamnese: Erste Menses mit 16 Jahren regelmässig bis zur Verheirathung, alle 4 Wochen, stark, mit Schmerzen im Unterleib während der ersten Tage. Seit der Heirath sind die Schmerzen ausgeblieben. Doch wurden die Menses sehr profus, alle 3 Wochen. Menopause vor 3 Jahren. Patientin hat dreimal geboren, immer normal, letzte Geburt 1865. Nach der letzten Geburt eine Unterleibsentzündung.

Sonst stets gesund bis zum Frühling dieses Jahres. Im Mai merkte Patientin, dass ihr Leib grösser wurde, seit dieser Zeit empfindet sie auch das Gefühl von Spannung und Vollsein im Unterleib, verbunden mit dem Gefühl von Drängen nach unten und geringen Schmerzen.

Status præsens: Die Vaginal-Portion steht etwas nach vorne, hinter derselben lässt sich bei Druck von aussen ein Tumor nach abwärts drängen, derselbe zeigt deutliche Fluktuation; er lässt sich nur sehr schwer nach oben schieben

und scheint mit dem Uterus nicht zusammenzuhängen. Bei der äusseren Untersuchung findet man das Abdomen durch einen Tumor ausgedehnt, der bis zur Mitte zwischen Nabel und Processus xyphoideus reicht.

Dieser Tumor ist in seiner linken oberen Partie entschieden cystös, er zeigt deutliche Fluktuation. Diese Partie steht offenbar im Zusammenhang mit der Geschwulst, die man im hinteren Scheidengewölbe durchfühlen kann. Nach rechts und mehr nach unten besteht der Tumor aus knolligen Massen. Der Tumor lässt sich nur schwer im Abdomen hin und her bewegen. Der Uterus liegt vor dem Tumor; die Sonde kann auf 7 cm. in die Uterushöhle eingeführt werden, und man kann über der Symphyse die Sondenspitze durchfühlen. Der Fundus Uteri markirt sich deutlich über der Sondenspitze, lässt sich jedoch hier vom Tumor nicht abgrenzen, ebenso wenig ist der Uterus neben dem Tumor verschiebbar.

Diagnose nicht zu stellen.

Probelaparotomie am 6. Oktober 1883.

Nach Eröffnung der Bauchhöhle präsentirt sich zuerst das Netz, hinter demselben der Tumor, mit der vorderen Bauchwand nicht verwachsen, er fühlt sich nach links oben cystös an, nach rechts unten die härteren Massen ganz dem objektiven Befund bei der äusseren Untersuchung entsprechend.

Die Cyste wird punktirt, sie erweist sich als multilokulär; die einzelnen Cysten werden der Reihe nach punktirt.

An seinem oberen Rand ist der Tumor mit den Därmen fest verwachsen, eine Strecke weit konnten die Verwachsungen gelöst werden und die nunmehr bedeutend verkleinerte Geschwulst in die Bauchwunde heraufgezogen werden.

Nun erwies es sich, dass die in den Beckenkanal ragenden Massen sich nach rechts abgrenzen und umgreifen liessen, auf der linken Seite jedoch war das nicht möglich; gleichzeitig ergab die Untersuchung des Uterus mit der Sonde, dass letzterer mit der Geschwulst und zwar mit den festen Massen derselben verwachsen war.

Daraus war zu folgern, dass die knotigen Theile höchst wahrscheinlich carcinomatöser Natur waren, und dass es unmöglich sei, die Massen in toto zu entfernen.

Die Punktionsöffnungen in den Cysten wurden mit Nähten vereinigt, der Tumor wieder in das Becken versenkt und die Bauchwunde geschlossen.

Am 13. Oktober Exitus letalis.

Sektionsbericht: Der Uterus ist bedeutend verlängert, an seiner vorderen Wand ein kleiner Polyp, am Fundus ein Fibroid. Die linke Tube lässt sich von dem Tumor leicht abheben, an ihrer Hinterfläche erscheint das geschrumpfte Ovarium. Rechts ist die Tube nicht zu erkennen, erst nach Ablösen der Adhäsionen sieht man die Tube vom Uterus leicht gewunden auf der Vorderfläche des Tumors im Ganzen nach unten verlaufen. Ihr lateraler Theil liegt sogar ziemlich frei, die Fimbrien sind gut erhalten.

Das rechte Ovarium ist nicht zu finden, an seiner Stelle sitzt der Tumor festgewachsen; auf der Vorderfläche erstreckt sich die Serosa der Ala vespertilionis.

Ein Frontalschnitt durch den Tumor ergibt als anatomische Diagnose: Cysto-Fibrom des rechten Ovarium, mit sarkomatöser Degeneration.

Fall XXII.

Katharina T . . . . Sch . . ., 38 Jahre alt, trat am 12. Juni 1883 in's Spital ein.

Anamnese: Patientin ist seit dem 14. Jahre menstruirt, regelmässig, vierwöchentlich, 3—4 Tage dauernd. Patientin hat einmal geboren. Geburt und Wochenbett normal. Letzte Menses vor 8 Tagen. Bis vor 6 Wochen fühlte sich Patientin ganz gesund, damals fühlte sie sich müde und abgemattet, zugleich wurde der Leib nach dem Essen aufgetrieben. Etwa vor 4 Wochen bemerkte Patientin, dass ihr Leib stärker anschwoll, zugleich bestanden Schmerzen im Unterleib, zumal

in der Nabelgegend. Beim Liegen waren dieselben eher stärker. Dabei ein Gefühl von Spannung und Drängen nach unten. Patientin muss öfters, aber nur wenig, Urin lassen, derselbe soll roth gefärbt sein und einen dicken, weissen Bodensatz enthalten. Appetit gering, in der letzten Zeit Abmagerung.

Status præsens: Der Leib ist gleichmässig ausgedehnt, die Bauchwandungen dick und in den unteren Partien ödematös. In der Tiefe fühlt man eine unbestimmte Resistenz. Die tieferen seitlichen Theile sind gedämpft, oben tympanitischer Klang. Bei Lageveränderung verschwindet die Dämpfung.

Die Vaginal-Portion steht nach rechts. Nach hinten zu fühlt man einen flachen Körper, links, etwas nach vorne zu, einen etwas grösseren. Die Sonde dringt normal weit in die Uterushöhle ein. Der Uterus ist neben den Geschwulstmassen gut zu isoliren. Der Tumor kann etwas nach oben verschoben werden. Der Tumor zeigt 2 Theile, eine untere kleinere Partie, eigross, selbstständig, und weiter oben eine apfelgrosse, ebenfalls selbstständige Partie. Es besteht starker Ascites. In Narkose wird die Punktion vorgenommen und etwa 8 Liter einer röthlichen, klaren Flüssigkeit entleert. Jetzt ist das Untersuchungsergebniss folgendes: Rechts vorn und oben vom Uterus, unabhängig von demselben, ein etwa kindskopfgrosser Tumor, der an seiner nach der Tiefe zu gerichteten Partie nicht scharf abgegrenzt ist.

Der etwa faustgrosse Uterus ist frei. Ein zweiter kleinerer Tumor findet sich hinter dem Uterus, von ihm gleichfalls unabhängig, von ziemlich fester Konsistenz und unbeweglich, mit der hinteren Beckenwand verwachsen.

Probelaparotomie am 14. Juli 1883.

Nach Eröffnung des Peritoneums ergiesst sich eine grosse Menge ascitischer Flüssigkeit. Das Peritoneum ist im Zustand chronischer Entzündung. Beim Eingehen mit der Hand fand man im kleinen Becken eine ganze Reihe grösserer und kleinerer Excrescenzen, jedoch konnte man sich nicht recht klar werden, welchem Organ dieselben angehörten. Die

Massen waren uneben und leicht blutend. In der Tiefe des Beckens zu beiden Seiten dünnwandige, deutlich fluktuirende Cysten. Diese letzteren sassen fast unbeweglich dem Beckenboden auf und waren mit den oben erwähnten Excrescenzen bedeckt.

Diagnose: Carcinom des Peritoneums und doppelseitige Ovarialcyste.

Die Bauchhöhle wurde sofort geschlossen, das Peritoneum besonders vernäht. Die Wunde heilte reaktionslos und Patientin wurde am 5. August entlassen. Mikroskopisch erwiesen sich die Excrescenzen als Cylinderzellen-Carcinome.

Fall XXIII.

Franziska P . . . Sch . . ., 32 Jahre alt, trat am 5. Dezember 1882 in's Spital ein.

Anamnese: Patientin hat ein Mal geboren vor 10 Jahren. Im Wochenbett soll sie eine Entzündung der Gebärmutter durchgemacht haben und 6 Wochen zu Bett gelegen sein. Seit der Geburt sind die Menses unregelmässig, sehr stark, dauern 8—10 Tage an. Letzte Menses vor 8 Tagen. Seit mehreren Jahren bestehen Schmerzen im Kreuz und Unterleib; während der Menses nehmen diese Beschwerden zu.

Status præsens: Aeusserlich ist nichts Abnormes zu entdecken. Bei der inneren Untersuchung findet man den Uterus geradestehend, nicht vergrössert. Das rechte Ovarium lässt sich nach oben und hinten zu deutlich abtasten; es ist etwa um das Dreifache vergrössert. Die Oberfläche ist glatt, die Untersuchung sehr schmerzhaft. Das linke Ovarium ist nicht deutlich nachzuweisen.

Probelaparotomie am 9. Dezember 1882.

Nach der Eröffnung der Bauchhöhle konstatirt man, dass das rechte Ovarium etwa eigross ist. Beim Versuch, dasselbe aus seiner Umgebung freizumachen, platzen Cysten an

demselben, so dass dasselbe wohl kleiner wird, aber absolut nicht beweglich gemacht werden kann.

Das linke Ovarium, ebenfalls in Exsudatmassen eingebettet, ist von normaler Grösse. Von einer Entfernung ist unter so ungünstigen Bedingungen nicht die Rede.

Diagnose: *Cystöse Entartung des rechten Ovariums. Perioophoritis rechts und links.*

Die Bauchwunde wird in gewohnter Weise, Peritoneum und Bauchdecken zugleich, durch Seidennähte geschlossen.

Am 29. Dezember 1882 reaktionslose Heilung der Wunde.

Durch das hintere Scheidengewölbe sind Exsudatmassen zu fühlen, die bis in's grosse Becken hinaufragen. Der durch dieselben gebildete Tumor ist faustgross, fühlt sich weich an und scheint verschieblich zu sein.

Therapie: Lauwarme Eingiessungen, Vollbäder. Patientin fühlt sich wohl und kann ohne Beschwerden herumgehen. Sie wird am 11. Januar 1883 entlassen.

Fall XXIV.

Elisabeth B . . . G . . ., 44 Jahre alt, trat am 27. November 1882 in's Spital ein.

Anamnese: Patientin wurde mit 14 Jahren menstruirt, dreiwöchentlich regelmässig, 7 Tage dauernd, stark, schmerzlos. Patientin hat viermal geboren; das erste Mal Abortus im 2. Monat vor 24 Jahren.

Seit 3—4 Monaten dauert die Menstruation nur mehr 3—4 Tage an, ist ziemlich stark und regelmässig. Unmittelbar vor Eintritt der Menses geringe Schmerzen im Unterleib. In den letzten 10 Jahren ist Patientin auffallend fett geworden, auch hat der Unterleib an Umfang beträchtlich zugenommen, blieb aber weich; erst seit letzten Sommer bemerkt Patientin, dass sich rechts eine Verhärtung gebildet hat; dieselbe hat

seit 4 Wochen bedeutend zugenommen. Schmerzen bestehen nur bei Druck auf den Unterleib.

Letzte Menses vor 14 Tagen. Stuhlgang träge. Appetit gering.

Status præsens: Das Abdomen wie bei einer Schwangeren aufgetrieben, besonders ist die rechte Seite bedeutend vorgewölbt. Nach rechts ein mannskopfgrosser, unregelmässiger Tumor, dessen nach hinten und oben gelagerte Partien sich sehr hart anfühlen, die vorderen dagegen erscheinen mehr cystös. Nach links und hinten zu, deutlich getrennt von den rechts gelagerten Massen, fühlt sich die Geschwulst wieder fluktuirend an. Bei der inneren Untersuchung findet man das Becken von einem kindskopfgrossen, rundlichen, deutlich fluktuirenden Körper ausgefüllt. Beim Versuch, den Tumor von aussen in die Höhe zu drängen, erhebt er sich etwas, doch kann er nicht aus dem Becken gehoben werden.

In Narkose erkennt man, dass man es mit 2 Tumoren zu thun hat, die sich unabhängig von einander verschieben lassen. Der Tumor rechts ist verschieblicher. Die Sonde kann etwa auf 6 cm. in die Uterus-Höhle vorgeschoben werden. Der Tumor links lässt sich vom Uterus unabhängig bewegen; gegen den Tumor rechts lässt er sich aber nicht genau abgrenzen.

Diagnose: *Ovarial-Tumoren.*

Auffallend bleibt immerhin der enge Zusammenhang des Uterus mit dem nach rechts gelagerten Tumor. Doch fehlt uns die Verlängerung der Uterus-Höhle zur Annahme einer Uterus-Geschwulst.

Probelaparotomie am 11. Dezember 1882.

Nach Eröffnung der Bauchhöhle ergab die Untersuchung, dass man es nur mit einem Tumor zu thun hatte; es zeigte derselbe nach links hin eine Einknickung. Vorne geht die Blase am Tumor hoch hinauf. Der Tumor ist unbeweglich und steht mit den Gedärmen ausgedehnt in Verbindung. Man ist genöthigt, anzunehmen, dass der Tumor das ganze Peritoneum emporgeschoben hat. Rechts wurde der Tumor an

einer Stelle punktirt; es floss Eiter und missfarbige Flüssigkeit ab. Die Punktionsöffnung wurde genau geschlossen. Auch links wird punktirt; es wird eine chokoladeartige Flüssigkeit entleert und die Stichöffnung genau verschlossen. Von einer Spaltung und Einnähung der Cystenwand musste abgesehen werden, weil die Verwachsungen zu bedeutend, die Cystenwandungen zu dick waren, und sowohl die Gedärme zu weit nach unten, als die Blase zu weit nach oben sich erstreckten. Es wird daher die Bauchhöhle gereinigt und die Wunde geschlossen.

Die Wunde heilte ohne Komplikation aus.

Am 23. April, d. i. 4 Monate nach der Operation, erfolgte der Tod.

Sektionsergebniss: Hochgradige Anämie. Vereiterte multilokuläre Ovarial-Cyste beider Ovarien. Chron. Peritonitis. Leichte Pleuritis. Hydronephrose rechts.

Fall XXV.

Nicole B . . ., 54 Jahre alt, trat am 20. April 1881 in's Spital ein.

Anamnese: Patientin wurde mit 16 Jahren menstruirt, 2—3 Tage dauernd, ziemlich stark, schmerzlos. Die Menopause mit 44 Jahren. Im August 1880 verspürt Patientin Schmerzen im Abdomen, auf der rechten Seite fühlt sie einen Knoten. Ein herbeigerufener Arzt verordnet Salbenbehandlung.

Einige Zeit darauf bemerkt Patientin einen zweiten Knoten. Der Arzt konstatirt den Tumor im Abdomen. Patientin klagt hauptsächlich über Kreuzschmerzen und ausstrahlende Schmerzen in den Beinen. Seither ist der Tumor nach und nach gewachsen.

Status præsens: Bei der äusseren Untersuchung fühlt man einen länglichen, mehr die rechte Bauchhälfte einnehmenden, bis zum rechten Rippenrand reichenden Tumor;

derselbe besteht aus mehreren Theilen. Ein grösseres, nach hinten liegendes Stück zeigt unzweifelhaft Fluktuation. Das kleinere, noch deutlicher fluktuirende Stück liegt vorne dem grossen flach auf und ist mit demselben innig verbunden. Der Tumor ist schwer beweglich und lässt sich nur ganz wenig von einer Seite zur andern schieben. An der linken Kante des Tumors der Nabelgegend entsprechend sitzt ein wallnussgrosser Knoten. In der linken, vom Tumor freigelassenen Seite findet man eine Reihe von scharfcontourirten, festen, unregelmässig gestalteten und verschieden grossen Knollen, wohl Fäces.

Bei der inneren Untersuchung findet man das hintere Scheidengewölbe tief heruntergedrängt, das Becken ausgefüllt von einem rundlichen, glatten, undeutlich fluktuirenden Tumor, welcher mit der obenerwähnten grösseren Partie der Geschwulst zusammenhängt. Vaginal-Portion sehr klein, nach vorne zu gedrängt, steht gleich hinter der Symphyse, dem oberen Rande näher. Die Sonde dringt leicht auf 6 cm. ein. Die Spitze der Sonde ist durch die Bauchdecken durchzufühlen und es ergibt sich hierbei, dass der Uterus-Körper auf der vorderen Fläche des Tumors aufliegt, von demselben aber unabhängig ist. Von der Vagina aus lässt sich die Geschwulst, wenn auch mit Mühe, so doch zweifellos in die Höhe schieben. Es gewinnt dabei den Anschein, als ob die Basis der Geschwulst von der linken Beckenhälfte ausgehe.

Probelaparotomie am 25. April 1881.

Der Bauchschnitt wird ausnahmsweise in einer Länge von 14—15 cm. angelegt und das Peritoneum in gleicher Länge mit der Scheere auf der Hohlsonde eröffnet. Der untersuchende Finger stösst in der Wunde auf einen cystösen Körper, der nach oben in einen zweiten Tumor übergeht. Nach hinten zu stösst man auf härtere Massen, die schwer beweglich sind und sich nicht herausnehmen lassen. Mit einem kleinen Troicart wird zuerst die eine Cyste angestochen; es entleeren sich etwa 200 cm^3 einer braunen, dickflüssigen Masse. Darauf wird die zweite, oberhalb liegende Cyste

angestochen, aus der sich etwa halb so viel von derselben Flüssigkeit entleert. Eine nähere Untersuchung der festen Massen ergibt, dass dieselben zweifellos carcinomatöser Natur sind.

Diagnose: *Carcinoma der Ovarien.*

Da die Massen in der Tiefe festsitzen, so muss von einem weitern Vorgehen abgesehen werden.

Die Cystenöffnungen werden vernäht und die Bauchwunde geschlossen.

27. April 1881. Exitus letalis unter Collapserscheinungen Keine Sektion.

Fall XXVI.

Elisabeth L . . . Z . . ., 56 Jahre alt, trat am 29. Juni 1882 in's Spital ein.

Anamnese: Menses waren immer regelmässig; Patientin hat sechsmal normal geboren, erste Geburt vor 28, letzte vor 15 Jahren. Menopause vor 3 Jahren.

Neujahr 1882 bemerkte Patientin rechts unten im Abdomen eine nussgrosse feste Geschwulst, welche nach und nach an Grösse zunahm. Mit dem Wachsen der Geschwulst stellten sich Schmerzen ein im Unterleib. Patientin ist in der letzten Zeit stark abgemagert, der Stuhlgang eher retardirt. Ausstrahlende Schmerzen nach den unteren Extremitäten. Urin normal.

Status præsens: Das Abdomen ist aufgetrieben, etwa entsprechend dem 6.—7. Schwangerschaftsmonat. Diese Auftreibung ist bedingt durch einen Tumor, der bis gegen den Nabel hinaufragt und gut zu umgrenzen ist. Die Oberfläche ist etwas uneben, die Konsistenz fest. Die Geschwulst reicht nicht in das kleine Becken herunter, sie ist nach allen Seiten hin gut zu verschieben.

Die Scheide ist eng, von einem Tumor ist von hier aus nichts zu fühlen, auch nicht durch Herunterschieben von oben.

Schiebt man die Vaginal-Portion hin und her, so überzeugt man sich, dass der kleine Uterus leicht beweglich ist. Die Sonde kann nicht in die Uterushöhle eingeführt werden.

Diagnose: Am wahrscheinlichsten ist uns die Annahme einer *malignen Neubildung des Ovariums*, vielleicht aber handelt es sich um einen *Darm-Tumor*.

Probelaparotomie am 14. Juli 1882.

Beim Bauchschnitt nur sehr geringe Blutung. Die Wandungen sind dünn. Der Tumor erweist sich wirklich als sehr beweglich, grosse Gefässe überziehen ihn. Die ganze linke Partie ist mit den Gedärmen breit verwachsen und gegen das kleine Becken hin, das ganz von Gedärmen angefüllt ist, verläuft ein Strang. Es erweist sich jetzt als sicher, dass eine carcinomatöse Neubildung vorliegt, eine Lospräparirung von den Därmen war wegen der innigen Verwachsungen nicht möglich. Sehr wahrscheinlich geht der Tumor vom Peritoneum oder dem Netz aus. Ovarien waren im Becken zwischen den Gedärmen nicht zu finden.

Die Wunde heilte reaktionslos.

Am 20. Juli Exitus letalis.

Die Sektion ergibt: Carcinom des Colon transversum und der retroperitonealen Drüsen.

Fall XXVII.

Marie B . . . Sch . . ., 70 Jahre alt, trat am 11. Juli 1880 in's Spital ein.

Anamnese: Patientin wurde mit 17 Jahren menstruirt, regelmässig 4-wöchentlich, 5 Tage dauernd, Menopause im 49. Jahr. Patientin hat 3 normale Geburten mit normalen Wochenbetten durchgemacht. Bis zum Frühling 1879 fühlte sich Patientin ganz gesund; zu dieser Zeit verspürte sie im Abdomen schnürende, klemmende Schmerzen, die auf Verabreichung von Abführmitteln nachgelassen haben sollen. Gleichzeitig schien es ihr, als ob das Abdomen an Umfang zuge-

nommen habe. So blieb der Zustand bis zum Frühling dieses Jahres, dann verspürte sie mehr links im Abdomen eine Verhärtung, dieselbe nahm seither an Umfang stets zu und es traten die oben geschilderten Schmerzen in verstärktem Grade auf. Der Appetit ist gut, der Stuhlgang träge.

Status præsens: Im Abdomen, links vom Nabel, erkennt man durch die Palpation einen äusserst derben, kleinhöckerigen, länglich ovalen Körper, derselbe ist leicht beweglich und nach allen Seiten hin abgrenzbar. Nach der Tiefe des Beckens lässt sich aber nicht deutlich ein ziemlich breiter Stiel verfolgen. Der konkave Theil des Körpers sieht nach oben, der konvexe nach unten.

Diagnose: *Carcinom des Netzes oder Darmes*, vielleicht handelt es sich um eine *.maligne Neubildung einer Wanderniere.*

Probelaparotomie am 4. August.

Nach Incision der Bauchdecken wird der Tumor gegen die Bauchwunde angedrückt. Nach Durchtrennung des Peritoneums kommt der Tumor zu Gesicht. Bei der manuellen Untersuchung stellt es sich heraus, dass derselbe sehr weit nach hinten reicht, tympanitischen Perkussionsschall gibt und ohne Zweifel dem Darm angehört.

Die ausgedehnten Verwachsungen der Darmschlingen machen eine Isolirung unmöglich; von weiterem Vorgehen wird desshalb abgesehen und die Wunde (Peritoneum, Muskulatur und Haut durch dieselbe Naht) geschlossen.

Am 13. August ist die Wunde reaktionslos geheilt.

Am 29. August wird Patientin entlassen.

Der Tumor scheint mit dem Peritioneum an der Incisionsstelle Verwachsungen eingegangen zu sein, sicher ist, dass er von seiner Beweglichkeit eingebüsst hat.

Fall XXVIII.

Elisabeth J . . ., 52 Jahre alt, trat am 23. Juni 1880 in's Spital ein.

Anamnese: Patientin wurde mit 16 Jahren regelmässig menstruirt, sie hat zweimal normal geboren. Vor 2 Jahren trat die Menopause ein. Seit Juni letzten Jahres traten Magenschmerzen auf, die fast beständig anhielten und namentlich nach dem Essen exacerbirten. Appetitlosigkeit, Ekel vor den Speisen, Uebelkeit, aber kein Erbrechen. Im Herbst letzten Jahres traten noch Schmerzen im Unterleib hinzu, mit dem Gefühl des Zerreissens und des Drängens nach unten. Diese Schmerzen dauerten mit wechselnder Intensität bis zum heutigen Tage an, in der letzten Zeit besonders stark. Die Kräfte haben abgenommen, Patientin ist abgemagert, ihr Teint gelb geworden.

Status præsens: Das Abdomen ist kaum aufgetrieben, in der Nabelgegend ist eine Geschwulst zu fühlen von der Grösse und Gestalt einer Niere, nach links hat sie eine kleine Einbiegung. Die Geschwulstoberfläche ist höckerig, die Konsistenz hart. Der Tumor lässt sich schwer und nur unbedeutend nach der Seite verschieben. Nach unten scheint keine Verbindung zu existiren. Der Uterus und seine Anhänge erscheinen normal. Der Tumor gibt etwas tympanitischen Schall, nach oben scheint er sich strangartig fortzusetzen.

Diagnose: Es liegt eine *maligne Neubildung* vor, welche entweder dem Darm, dem Netz oder einer beweglichen Niere angehört.

Probelaparotomie am 9. Juli.

Dieselbe ergibt, dass der Tumor mit seiner Umgebung zahlreiche Verwachsungen eingegangen ist, dass derselbe auch mit dem Netz verwachsen ist, aber von tieferen Partien ausgeht. Nach Verlängerung des Bauchschnittes wird der Tumor aus dem Abdomen herausgehoben, seine intimen Beziehungen zum Dünndarm werden jetzt evident, er ist von röthlichweisser Farbe; über der Geschwulst ist der Perkussionsschall deutlich tympanitisch. Die Diagnose Darm-Carcinom ist gesichert. Eine Extirpation ist wegen der zahlreichen Verwachsungen, der gewundenen und höckerigen Form des

Tumors und der Unmöglichkeit, einen Stiel zu bilden, unausführbar.

Die Naht des Peritoneums wird separatim gemacht, darauf die Bauchwunde geschlossen.

Am 18. Juli Verbandwechsel, Entfernung der Nähte, die Wunde ist reaktionslos geheilt.

Fall XXIX.

Christina Sp . . ., 39 Jahre alt, trat am 20. Juli 1886 in's Spital ein.

Anamnese: Patientin wurde mit 17 Jahren regelmässig menstruirt, schwach, mit Schmerzen im Unterleib. Patientin hat nie geboren. Seit 6 Monaten sind die Menses ausgeblieben. Bis vor einem Jahr war Patientin niemals ernstlich krank. Seit dieser Zeit klagt sie über Schmerzen im Unterleib und angehaltenen Stuhl.

Status præsens: Das Abdomen ist leicht aufgetrieben, im rechten Hypochondrium fühlt man eine Resistenz. Dieselbe tritt rechts unter dem Rippenbogen hervor und erstreckt sich nach unten bis zur Spina ilei und median bis zur Mittellinie. Die Geschwulst hat unbestimmte Grenzen und ist in ihrem unteren Theil beweglich. Bei der inneren Untersuchung findet man die Vagina ringförmig verengt. Der Tumor lässt sich so weit nach unten drängen, dass er jetzt von innen zu erreichen ist, er ist etwa faustgross, von mittlerer Konsistenz. Zwischen Lebergrenze und Tumor ist eine Zone, die tympanitischen Schall gibt. Der Urin ist klar, ohne abnorme Bestandtheile.

Probelaparotomie am 5. August 1886.

Die Incision wird 4 cm. nach rechts von der Linea alba gemacht, in der Tiefe erscheint ein eigenthümlich transparentes Gewebe, welches als dem mit der vorderen Bauchwand verwachsenen Tumor angehörig zu betrachten ist. Durch eine kleine Oeffnung gelangt der Finger in die Tiefe, in eine

Spalte, deren oberer scharfer Rand als Leberrand imponirt. Auch jetzt lässt sich die Geschwulst nicht von der Leber abgrenzen, sie scheint subperitoneal von hinten nach vorn gewuchert zu sein. Nach gründlicher Ausspülung wird ein Drain in die Spalte gelegt und die Wunde geschlossen.

Die Operation wurde abgebrochen, da das Blut schon von Anfang an sehr dunkel war, der Puls unregelmässig und das Gesicht stark cyanotisch.

Eine Diagnose wurde nicht gestellt.

Die Wunde heilte ohne Komplikation und Patientin konnte am 28. August entlassen werden. Am Tumor sind keine Veränderungen nachzuweisen.

Fall XXX.

Margaretha B . . . d, 45 Jahre alt, trat am 11. Juli 1885 in's Spital ein.

Anamnese: Erste Menses mit 18 Jahren, regelmässig vierwöchentlich, 3 Tage dauernd, oft mit Schmerzen im Unterleib verbunden. Patientin hat 2 Mal geboren, am 27. Januar und am 31. Dezember 1865. Geburten und Wochenbetten waren normal. Letzte Menstruation anfangs Juni. Patientin klagt über Spannung im Bauch seit der zweiten Woche Juni, wo sie angeblich eine Unterleibsentzündung durchmachte, wegen welcher sie 8 Tage lang das Bett hütete. Schmerzen nur nach dem Essen. Vor Anfang Juni stets Diarrhöe, seit zirka 3 Wochen hat der Leib an Umfang bedeutend zugenommen.

Status præsens: Das Abdomen ist kugelförmig aufgetrieben, besonders zwischen Nabel und Symphyse, das Epigastrium ist eingezogen. Keine Schwangerschaftszeichen.

Man fühlt eine Resistenz vom Nabel bis zur Symphyse, seitlich bis zur Spin. il. sup., rechts noch weiter reichend. Die Oberfläche ist ganz glatt. Die Konsistenz ist elastisch. Ein deutliches Fluktuationsgefühl ist nicht vorhanden. Die

Geschwulst kann von rechts nach links verschoben werden, doch nur sehr wenig, ebenso gering ist die Verschiebbarkeit von oben nach unten.

Von innen erkennt man, dass der Tumor dem retrovertirten Uterus genau anliegt, ohne mit ihm verwachsen zu sein; man kann nämlich zwischen Tumor und Uterus eingehen und den ersteren gegen den letzteren verschieben. Die Sonde dringt auf 7 cm. in die Uterushöhle ein.

Probelaparotomie am 1. August.

Beim Eröffnen der Bauchhöhle traf man beim Vordringen in die tieferen Schichten keine besondere Cystenwand, sondern es machte den Eindruck, als ob die vermuthete Cyste mit der vorderen Bauchwand vollkommen verwachsen wäre. In der Mitte der Wunde wird eine kleine Oeffnung in den Sack angelegt, aus derselben entleerten sich zirka 500 cm^3 einer bräunlich gefärbten, mit Blut gemischten Flüssigkeit. Beim Einführen der Finger durch die kleine Oeffnung konnte man einen etwa faustgrossen Hohlraum austasten, von dessen Wandungen man mit den Fingern verfärbte Massen geronnenen Blutes abstreifen konnte.

Sowohl die Fingerbetastung als auch die Besichtigung machten es sehr wahrscheinlich, dass der Hohlraum nach hinten und oben von den miteinander verklebten Gedärmen, nach vorne durch die vordere Bauchwand, nach unten von der vorderen Fläche des retrovertirten Uterus, der hinteren Blasenwand und einem rechts vom Uterus gelagerten, eigrossen, glatten und weichen Körper gebildet werde. Eine besondere Cystenwand liess sich nirgends nachweisen. Dagegen drängten sich Darmschlingen gegen den Hohlraum; bei der kombinirten Untersuchung liessen sich Uterus und der zuletzt erwähnte eigrosse Körper leicht durchfühlen. Letzterer kann nur dem vergrösserten rechten Ovarium entsprechen.

Der retrovertirte Uterus und das vergrösserte Ovarium waren die einzigen nachzuweisenden Abnormitäten. Der obere und untere Theil der Wunde wurden vernäht, in ihrem mittleren Theil die Ränder des Sackes mit den Bauchdecken

vereinigt, der Sack wiederholt ausgespült und eine doppelte Drainröhre eingelegt.

Am 3. Januar 1886 hatte sich die Fistel vollkommen geschlossen. Das Allgemeinbefinden war ein sehr gutes. Der Uterus klein und leicht beweglich.

Die Diagnose wurde gestellt auf: Abgesacktes peritonitisches Exsudat.

Fall XXXI.

Anna R . . . Schw . . ., 36 Jahre alt, trat am 21. Februar 1890 in's Spital ein.

Anamnese: Als Kind war Patientin gesund, erste Menses mit 18 Jahren, regelmässig, vierwöchentlich, 3—4 Tage dauernd, oft mit starken Schmerzen im Unterleib.

Verheirathete sich mit 22 Jahren, hat einmal geboren, ein Abort im fünften Monat vor 14 Jahren. Das Wochenbett verlief angeblich normal.

Seither bestehen Schmerzen im Kreuz und im Unterleib, die bis 1877 anhielten und besonders vor dem Eintritt der Menses stark waren.

Zu dieser Zeit wurde angeblich eine Operation gemacht, die sie von den Schmerzen befreite. Patientin blieb gesund bis zum letzten Neujahr. Ihre Klagen beziehen sich gegenwärtig auf starke Schmerzen im Unterleib und abnorm profuse Menses.

Diagnose: *Chronische Oophoritis.*

Behandlung mit heissen Scheidenausspülungen und Bepinseln des Scheidengewölbes mit Jodtinktur.

Am 22. März wird Patientin gebessert entlassen.

Am 31. März wird Patientin wieder in's Spital aufgenommen wegen starker Schmerzen, Fluor und profuser Blutungen.

Status præsens: Der Uterus steht in der Beckenmitte, er ist nicht vergrössert, hinter demselben fühlt man strangartige Massen. In diesen lassen sich rechts und links die

vergrösserten Ovarien deutlich nachweisen. Dieselben sind beweglich, wenigstens links ganz deutlich.

Probelaparotomie am 23. April 1890.

Die Bauchhöhle wird durch einen 3 cm. langen Schnitt eröffnet; der explorirende Finger findet links feste Verwachsungen, ebenso rechts, wo ein etwa kleineigrosser Körper, ziemlich weit seitlich an der Beckenwand aufsitzend, nicht entfernt werden konnte.

Ein Versuch, die Uterusanhänge rechts und links zu entfernen, wurde desshalb nicht weiter geführt, und nach Ausspülung der Bauchhöhle wird die Wunde durch die Naht vereinigt.

Am 30. April Verbandwechsel. Die Haut ist in der Umgebung der Incisionsstelle infiltrirt, es wird ein oberflächlicher Abscess entleert.

Am 19. Mai. Die Wunde ist vollkommen verheilt.

Am 10. Juni wird Patientin entlassen.

Fall XXXII.

Magdalena Sch . . . B . . ., 31 Jahre alt, trat am 22. August 1887 in's Spital ein.

Anamnese: Patientin war früher gesund, sie ist seit dem 18. Jahr regelmässig vierwöchentlich menstruirt, mässig stark, 4—5 Tage dauernd, schmerzlos.

Patientin hat dreimal spontan geboren, zum letzten Mal vor 18 Monaten. Seit dem 19. Mai dieses Jahres sind die Menses ausgeblieben und Patientin meint, sie sei schwanger. In den letzten Wochen bemerkte Patientin eine ungewöhnlich starke Auftreibung des Leibes, sie spürt jedoch keine Kindesbewegungen.

In der Nacht vom 17. auf den 18. August bekam sie Rückenschmerzen, am Morgen bemerkte der Ehemann eine bis dahin noch nicht dagewesene kolossale Auftreibung des Leibes.

Am Abend dieses Tages starke Schmerzen, die Auftreibung nimmt eher zu. Dann hörten die Schmerzen auf.

Status præsens: Das Abdomen ist wie bei einer Zwillingsschwangerschaft aufgetrieben. Die Auftreibung ist bedingt durch einen Tumor, der sich gut abgrenzen lässt und auf seiner ganzen Oberfläche deutliche Fluktuation zeigt (kein Ascites, Harnblase leer). Bei der inneren Untersuchung findet man die Vaginal-Portion nach vorne gerückt, weich und aufgelockert, Vagina und äussere Genitalien zeigen dieselbe Beschaffenheit. Im hinteren Scheidengewölbe fühlt man eine Masse, die beim ersten Anfühlen weich erscheint. Bei stärkerem Druck aber leistet sie Widerstand. Bei der kombinirten Untersuchung kann man die Bauchwand über der Symphyse eindrücken, an anderen Stellen macht es den Eindruck, als ob die beiden untersuchenden Hände einen über faustgrossen weichen Körper zwischen sich hätten, welcher mit den im Scheidengewölbe zu fühlenden identisch ist.

Gleichzeitig fühlt man oberhalb der Symphyse kleinere Theile, mehr rundlich, die bei stärkerem Druck wieder verschwinden.

Auskultation: negativ; ebenso wenig lassen sich Kindestheile nachweisen.

Auf Massage und elektrischen Reiz hin tritt eine schwache, aber merkliche Verhärtung des Leibes ein, die ohne allen Zweifel von dem Tumor ausgeht.

Diagnose: *Entweder Gravidität mit Hydramnion oder Ovarial-Tumor.*

Probelaparotomie am 27. August.

Die Bauchhöhle wird durch einen 2 cm. langen Schnitt eröffnet, dann präsentirt sich ein prall gespannter glatter Tumor von bläulicher Farbe. Seine Oberfläche ist marmorirt und fein vaskularisirt. Die Diagnose: Ovarial-Cystom, wird dadurch schon unwahrscheinlich. Beim Eingehen mit zwei Fingern überzeugt man sich, dass der Tumor in's Becken hineinragt, neben ihm ist kein Uterus zu entdecken. Die kombinirte Untersuchung ergibt jetzt mit Gewissheit, dass

der die ganze Bauchhöhle ausfüllende Tumor der hochgradig ausgedehnte Uterus ist. Die Wunde wird sofort geschlossen.

Drei Stunden nach der Operation erwachen ziemlich kräftige Wehen (Opium und Morphium in grossen Dosen).

Eine an demselben Abend vorgenommene Untersuchung ergibt, dass der Scheidentheil vollkommen verstrichen ist und der innere Muttermund jetzt für einen Finger durchgängig ist.

Am 28. August. Die Häufigkeit und Intensität der Wehen hat bedeutend nachgelassen. Innerer Befund wie gestern. Auftreibung der Därme.

Am 31. August. Patientin wird behufs Vornahme des künstlichen Abortus auf die geburtshülfliche Klinik gebracht. Derselbe wird durch Eihautstich eingeleitet, worauf 2 Früchte ausgestossen werden.

Menge des Fruchtwassers: Beim Eihautstich entleeren sich zirka 6 l. verfärbten Fruchtwassers. Nach kurzer Zeit stellte sich, ohne dass Patient Wehen verspürte, eine zweite Blase in der Vagina; dieselbe wird angestochen, es entleeren sich 2 l. klaren Fruchtwassers.

Am 6. September. Patientin ist ganz hergestellt, die Incisionswunde ist reaktionslos geheilt.

Uebersicht über die Fälle.

I.	Fibro-Myoma Uteri (subserös).
II.	„ „
III.	„ „ und Gravidität im 3. Monat.
IV.	„ „
V.	„ „
VI.	„ „
VII.	„ „ und Prolapsus Uteri.
VIII.	„ „
IX.	„ „
X.	„ „ und fibröser Polyp in der Scheide.
XI.	„ „ und Cystocarcinom des rechten Ovariums.
XII.	Fibro-Myoma Uteri und cystöse Entartung der Ovarien.
XIII.	Fibro-Myoma Uteri und Tubengeschwülste.
XIV.	Carcinoma ovarii sinistri.
XV.	„ „ utriusque.
XVI.	Ovarial-Tumor und Exsudat.
XVII.	„
XVIII.	„ (Fibro-Sarkom).
XIX.	Carcinoma ovarii.
XX.	Multilokuläre Ovarial-Cyste.
XXI.	Cysto-Fibrom-Ovar. mit sarkomat. Degeneration.
XXII.	Doppelseitige Ovarial-Cyste und Carcinom des Peritoneums.

XXIII. Cystöse Entartung des rechten Ovariums und Perioophoritis rechts und links.
XXIV. Vereiterte und multilokuläre Ovarial-Cysten.
XXV. Carcinom der beiden Ovarien.
XXVI. „ des Colon transv. und der retroperitonealen Drüsen.
XXVII. Carcinom des Darmes.
XXVIII. „ „ „
XXIX. Abdominal-Tumor unbekannten Ursprungs.
XXX. Abgesacktes peritonitisches Exsudat.
XXXI. Chronische Oophoritis.
XXXII. Gravidität und Hydramnion.

- **32** Probe-Laparotomien
  - Wegen Tumoren **31**
    - Wegen gutartiger Tumoren **20**
    - Wegen bösartiger Tumoren **11**
  - Wegen chronischer entzündlicher Prozesse: Chronische Oophoritis **1**

57

- **32** Probe-Laparotomien
  - Es heilten reaktionslos **29** . .
    - Von den gutartigen **20**
    - Von den bösartigen **9**
  - Es starben wenige Stunden post operationem (an Nachblutung, Collaps, Peritonitis) **3** . .
    - Von den gutartigen **1**
    - Von den bösartigen **2**
      - Fall XI
      - Fall XXV

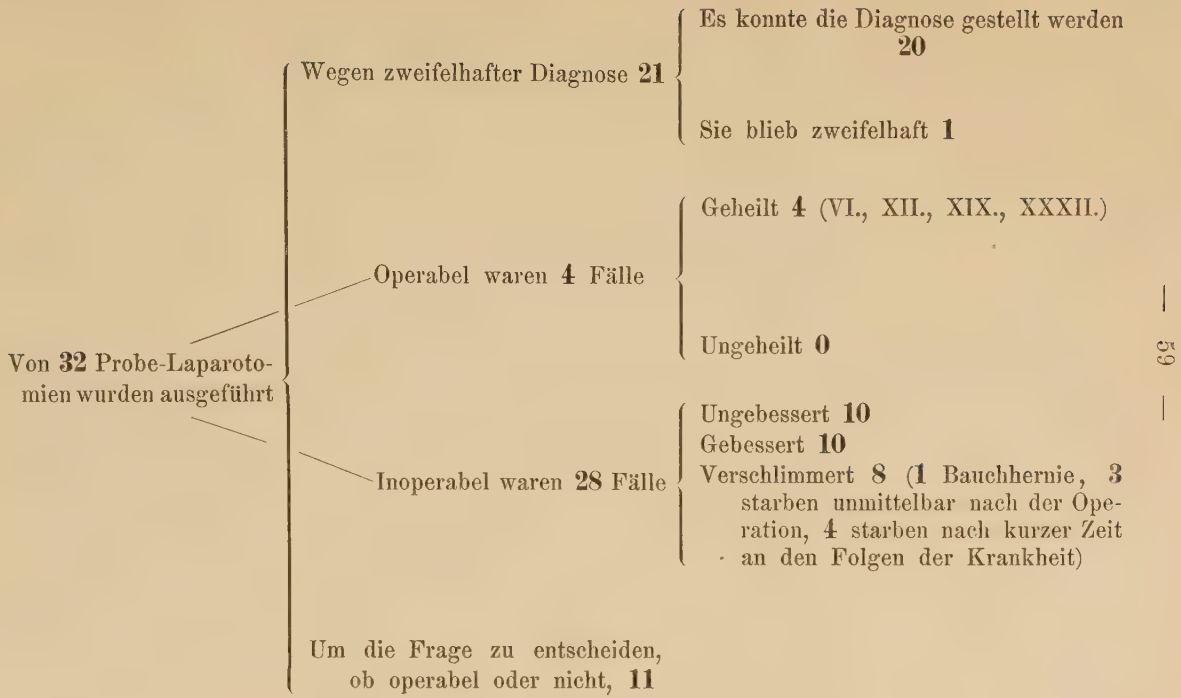
Von 32 Probe-Laparotomien wurden ausgeführt
Wegen zweifelhafter Diagnose 21
Es konnte die Diagnose gestellt werden 20
Sie blieb zweifelhaft 1
Operabel waren 4 Fälle
Geheilt 4 (VI., XII., XIX., XXXII.)
Ungeheilt 0
Inoperabel waren 28 Fälle
Ungebessert 10
Gebessert 10
Verschlimmert 8 (1 Bauchhernie, 3 starben unmittelbar nach der Operation, 4 starben nach kurzer Zeit an den Folgen der Krankheit)
Um die Frage zu entscheiden, ob operabel oder nicht, 11

Es ist eine allgemein anerkannte Thatsache, dass Abdominal-Tumoren der Diagnose oft unüberwindliche Schwierigkeiten bieten; desshalb mussten die Chirurgen auf den Gedanken kommen, durch eine Explorativ-Incision, welche es gestattet, die Natur der Tumoren und ihre Beziehung zur Nachbarschaft zu erkennen, die vorhandenen diagnostischen Zweifel zu zerstreuen.

Lange Zeit verhinderte die Furcht vor den stets ernsten Folgen einer Verletzung des Peritoneums die Ausführung dieses Gedankens. Vor ausgebildeter Antisepsis hatte man allen Grund, die Incisionen, auf welche keine Extirpation folgte, zu meiden, denn oft genug führte der blosse Bauchschnitt, mit sofort folgendem Schluss der Wunde, den Tod durch akuteste Septicämie herbei, zumal war dieser Ausgang bei malignen Tumoren und der Carcinose des Peritoneums die fast ausnahmslose Regel.

Accidentell nahmen schon zu Anfang unseres Jahrhunderts Chirurgen dann und wann Probelaparotomien vor, doch handelte es sich dabei meist um diagnostische Irrthümmer, und die meisten dieser sogenannten Probelaparotomien wurden ohne das Bewusstsein ausgeführt, dass der Fall sich für einen operativen Eingriff vielleicht gar nicht eigne. Man bezeichnete damit solche Fälle, wo nach

geschehener Incision der Bauchdecken die Diagnose sich als unrichtig herausstellte und die Wunde sofort wieder geschlossen wurde (**Olshausen**).

In den vierziger Jahren wurde die Operation spezieller empfohlen; neben Peaslee war es namentlich Walue, welcher 1842 die Probelaparotomie, gestützt auf seine günstigen Erfolge, vorschlug. Später empfahlen Atlee und Philips die Operation als eine wenig gefährliche auf's Wärmste. Amerikanische Chirurgen praktizirten oft die Probelaparotomie, sie rühmten ihre Vorzüge und bewiesen ihre relative Ungefährlichkeit; auch die Mehrzahl der englischen Aerzte betrachteten den Eingriff als einen mit Unrecht zu sehr verschrieenen.

In unserer antiseptischen Zeit hat die Frage, ob die Probelaparotomie eine berechtigte Operation sei oder nicht, nach dem übereinstimmenden Urtheil bedeutender Fachmänner, eine positive Beantwortung erhalten.

Bird, Baker-Brown, namentlich aber **Spencer-Wells,** betrachten die Explorativ-Incision als unentbehrlich, um die genauen anatomischen Beziehungen eines Tumors festzustellen. Es gestatte die Operation, auch bereits aufgegebene Fälle zu operiren und einen operativen Eingriff, den man für unmöglich gehalten, als ausführbar zu erklären.

In Frankreich sind einige Fälle publizirt worden: **Péan** 4 Fälle, **Terier** 1 Fall in seiner Statistique de l'hôpital Bichat, **Terillon** 3 Fälle in den Annales de gynécologie, 1885.

In Deutschland finden wir mehr Rückhalt: Eine Probeincision hält **Olshausen** nur dann für gerechtfertigt, wenn entweder der Zustand ein gefahrdrohender ist und die

Lebensrettung auf diesem Wege denkbar erscheint, oder wenn bei einem Tumor, ohne sicher zu ermittelnden Ursprung, wenigstens die Möglichkeit einer Entfernung aus der Untersuchung hervorzugehen scheint. Zumal bei soliden Tumoren, von welchen die Untersuchung nicht immer erkennen lässt, ob sie Ovarialgeschwülste oder gestielte Uterusgeschwülste sind. Bleibt es bei der blossen Incision, so geht der Eingriff fast ausnahmslos ohne Reaktion vorüber, und wenn dieser Eingriff auch möglichst beschränkt werden soll, so darf und muss man doch bei Fällen, in welchen nach Erschöpfung aller Untersuchungsmethoden die Diagnose, ob ein operirbarer Tumor vorliegt und mit Nutzen für die Kranke extirpirt werden kann, zweifelhaft bleibt, die Incision nicht scheuen, und kann sie in manchen Fällen selbst der Punktion vorziehen. Stets wird die Probelaparotomie soweit Klarheit geben, dass man weiss, welche Art von Tumor vorliegt, ob eine Operation möglich und ob sie rathsam ist.

Neil-Macphatter (Med. Record, März 1889, pag. 236) bespricht die Frage der Probelaparotomie in einem Aufsatze, betitelt: « Early Exploratory Incision in Abdominal Surgery », und kommt dabei zu folgenden Schlüssen:

« Es gibt Leiden der Beckenorgane, die ohne Eröffnung der Bauchhöhle nicht erkannt werden können, auch die Natur grosser Geschwülste, Ovarial-Cystome, Parovarial-Cysten, weiche Uterus-Myome, kann oft ohne eine solche nicht sicher festgestellt werden. Die Differential-Diagnose zwischen ektopischer Schwangerschaft und Pyosalpynx ist vor dem Platzen des Sackes fast immer unmöglich, auch droht in beiden Fällen von diesem Platzen grosse Gefahr, auch hier ist also ein

frühzeitiger Bauchschnitt dem Abwarten entschieden vorzuziehen. »

Es gibt Fälle, in denen trotz lange Zeit bestehenden heftigen Schmerzen und Beschwerden keinerlei Geschwulst entdeckt werden kann, so erzielte **Neil-Macphatter** in einem Falle, wo er wegen Skirrhose der Ovarien nach Scarlatina den Bauchschnitt ausführte und die Kastration anschloss, definitive Heilung.

Ein anderes Mal gaben adhäsiv entzündliche Prozesse in der Gegend des Uterus, welche Eierstöcke und Eileiter mitbetroffen hatten, die Veranlassung zur Ausführung der Probelaparotomie mit konsekutiver Extirpation und Radikalheilung.

Veranlassung zu heftigen Leiden gibt auch ein Zustand, den man als Uterus infantilis bezeichnet, und welcher nur durch den Bauchschnitt festzustellen und durch die Entfernung der Uterusanhänge zu beseitigen ist. **Neil-Macphatter** beschreibt einen solchen Fall, den er durch die Probelaparotomie diagnostizirte und durch eine nachfolgende Operation zur Heilung brachte. Trotzdem Verfasser bei solchen unerkennbaren Zuständen, die zu schweren Leiden führen, die Operation dringend und warm empfiehlt, verwahrt er sich doch gegen den Vorwurf, als wolle er stets bei jedem hartnäckigen Schmerz zum Messer greifen.

Die schon oben erwähnte Arbeit von **Terillon**: « De l'incision exploratrice dans les tumeurs abdominales vraies ou simulées (Annales de gynécologie, 1885, Mai-Juin) », bespricht an der Hand von 3 Beobachtungen, wo wegen zweifelhafter Diagnose vom Verfasser die Probelaparotomie gemacht wurde, das Wesen, die Indikationen und die Resultate der Operation.

1. Fall. Multiple Tumoren des Abdomens. Ascites. Probelaparotomie ergibt: Allgemeine Carcinose des Peritoneums. Heilung der Wunde. Tod an den Fortschritten der Krankheit.

In diesem ersten Fall war es angezeigt, die Probelaparotomie zu machen, wegen des Fehlens eines hämorrhagischen Ascites und in Gegenwart eines Tumors, den man rechts im oberen Beckenabschnitt fühlte, um sich Rechenschaft zu geben über die Natur der Geschwulst und die Chancen für eine eventuelle Radikal-Operation.

2. Fall. Explorativ-Incision, Ascites unbekannten Ursprungs.

In diesem 2. Fall konnte man denken an eine Parovarial-Cyste, die bereits punktirt und mit Jod-Injektionen behandelt recidivirt hatte. Die Incision ergab, dass es sich um einen Acites unbekannten Ursprungs handelte; sie ergab den diagnostischen Irrthum, der begangen wurde durch den Arzt, der die erste Punktion vorgenommen und Jod injizirt hatte. Diese Injektionen hatten zur Folge, dass die Gedärme unter sich und mit dem Netz Verwachsungen eingingen, die den Erguss einkammerten und eine nachträgliche richtige Diagnose unmöglich machten.

3. Fall. Explorativ-Incision. Kyste gélatineux mit dem Uterus, den Gedärmen und dem Netz verwachsen. Unmöglichkeit der Ablation. Schluss des Abdomens. Tod am 12. Tag post operationem.

In diesem Fall war es klar, dass es sich um einen cystösen Tumor handelte, der durch Ascites markirt war. Dieser reproduzirte sich rasch und erschöpfte die Patientin. Die Probeincision konnte die Möglichkeit einer Extirpation erweisen.

Im Weitern gibt **Terillon** einen sehr interessanten historischen Ueberblick der Entwicklung der Explorativlaparotomie, dem die oben angeführten Daten zum Theil entnommen sind.

179 aus der Literatur gesammelte Probelaparotomien ergaben 140 Heilungen und 39 Todesfälle, also 79 % Heilungen.

Lawson-Tait macht 94 Probeincisionen mit nur 2 Todesfällen.

Terillon empfiehlt schliesslich die Operation auf's Wärmste in allen Fällen zweifelhafter Diagnose, wenn noch irgend eine Aussicht vorhanden ist, Heilung herbeizuführen. Er erinnert auch daran, dass, wenn gleich die Statistiken im Wesentlichen nur die Fälle betreffen, in denen es sich um Erkrankung der Organe des kleinen Beckens beim Weibe handelte, diese Operation doch gewiss auch ausgeführt wurde da, wo es sich um Abdominalleiden anderer Art handelte. So ist bei inneren Incarcerationen unbekannten Ursprungs die Laparotomie stets eine Exploration, das Gleiche gilt von gewissen carcinomatösen Erkrankungen des Pylorus und des Magens.

Thompson machte einen Explorativ-Schnitt zur Untersuchung der Blase.

Andere Fälle sind bekannt, wo zum Zweck der Untersuchung der Gallenblase und der Nieren die Probelaparotomie ausgeführt wurde.

B. E. Hadra (New-York, Med. record) beschreibt einen Fall von Explorativ-Bauchschnitt beim Mann wegen Abdominal-Neurose; er spricht sich bei Gelegenheit dieses Falles dahin aus, dass die Chirurgen noch nicht ausgibig genug Gebrauch machen von einem Untersuchungs-Schnitt

bei vagen Unterleibsbeschwerden und namentlich kolikartigen Schmerzanfällen, die man auf Nerveneinfluss zurückführt, weil die Untersuchung keinen palpablen Befund ergibt. Er glaubt, dass man in solchen Fällen häufig Veränderungen finden wird, die mit dem Messer zu beseitigen sind.

Sein Fall betrifft einen fünfzigjährigen Mann, der seit 16 Jahren an heftigen Kolikanfällen litt und bei dem die vorgenommene Probelaparotomie folgenden Befund ergab: Verwachsung des Netzes mit der vorderen Bauchwand.

Nach den Anschauungen aller Derjenigen, die sich auch theoretisch mit der Probelaparotomie beschäftigt haben und deren in der Literatur niedergelegte Anschauungen wir im Vorstehenden zusammengestellt haben, muss die Explorativlaparotomie, d. h. die künstliche Eröffnung der Bauchhöhle, in Fällen mit zweifelhafter Diagnose als vollkommen berechtigt angesehen werden. Dieselbe sollte stets als ein operativer Eingriff für sich angesehen werden und sollte in Folge dessen auch die Eröffnung der Bauchhöhle in einer gerade nur zur Exploration hinreichenden Weise gemacht werden. Es sollte die Wunde zu gynäkologischen Zwecken nur so weit sein, um den Finger, eventuell Instrumente, in die Abdominalhöhle einzuführen, um die einfache oder auch doppelte Untersuchung von der Vagina oder Rectum aus ausführen zu können. In der Mehrzahl der Fälle reicht diese kleine Oeffnung vollkommen aus. Es sollten dabei die zu untersuchenden Organe oder Tumoren soviel als möglich geschont werden, jede Verletzung und dadurch entstehende Blutung verhütet werden. Nur sehr selten ist es nöthig, zum Zweck der Einführung mehrerer

Finger oder gar der halben Hand, die Oeffnung zu erweitern, um auch über den Beckenkanal hinaus die Bauchhöhle austasten zu können. Viel seltener ist diese Erweiterung nothwendig, um die gefühlten Tumoren oder pathologisch veränderten Organe auch dem Gesichtssinn zugänglich zu machen.

Allerdings muss man immer bereit sein, die Probelaparotomie zu einer Volloperation auszudehnen; wo dann erstere allerdings als der erste Theil der Volloperation angesehen werden kann.

Ihren Hauptzweck erfüllt die Probelaparotomie da, wo es gilt, diagnostische Zweifel zu lösen und sich Rechenschaft zu geben über alle Beziehungen eines Tumors in Fällen, wo alle anderen Mittel sich als unzureichend erwiesen.

Wir können also sagen: Die Probelaparotomie soll den alleinigen Zweck verfolgen, die Diagnose zu sichern, um womöglich eine Operation ausführen zu können, und sie kann mit Recht als das vollkommenste diagnostische Hülfsmittel angesehen werden.

Als eine absolute Contra-Indikation zur Ausführung der Probelaparotomie gilt allein grosse, hochgradige Schwäche und sehr heruntergekommener Allgemeinzustand, indem in solchen Fällen, wo der Tod wenige Stunden oder Tage post operationem eintrat, der operative Eingriff als einzige manifeste Todesursache angesehen werden muss. Tritt der Tod sonst noch als unmittelbare Folge der Operation ein, so sind Chok, Collaps, Peritonitis als Hauptursachen anzusehen. Wo der Tod viele Tage nach der Operation oder gar mehrere Monate nachher eintritt, da kann vernünftiger Weise die Probelaparotomie nicht angeschuldigt

werden, denn diese Patientinnen haben niemals Symptome von Seiten des Abdomens oder der Incisionswunde geboten. In solchen Fällen hat eben die Krankheit ihren nothwendigen ungünstigen Verlauf genommen und den Exitus in kürzerer oder längerer Zeit nach sich gezogen.

In allen anderen Fällen ist die Operation keineswegs kontraindizirt, sie leistet vielmehr stets gute Dienste, indem sie klar und deutlich erkennen lässt, dass die Ausführung einer Operation unmöglich ist oder aber sie lässt in besonders günstigen Fällen eine Radikaloperation zu. Selbst maligne Tumoren bilden keine Ausnahme zu dieser Regel; allerdings lehren uns die Statistiken, dass die Sterblichkeit in geradem Verhältniss steht zur Anzahl der wegen maligner Geschwülste ausgeführten Probelaparotomien.

Terillon gibt folgende Zahlen an:

190	Operationen	wegen	maligner Tumoren:	6	Todesfälle
9	»	»	Ovarial-Cysten:	1	»
18	»	»	fibröser Tumoren:	2	»

Unsere Fälle geben folgendes Resultat:

11	Operationen	wegen	maligner Tumoren:	2	Todesfälle
21	»	»	gutartiger Affektionen:	1	»

Nach Terillon geben die Statistiken für die Probelaparotomie eine Mortalität von 20 %.

Dieses anscheinend ungünstige Resultat soll uns aber die Vortheile nicht vergessen lassen, welche die Operation in einer grossen Anzahl von Fällen bieten kann.

Man wird die Zahl der Fälle niemals kennen, die, zuerst als inoperabel angesehen, einzig durch die Probelaparotomie geheilt wurden, indem dieselbe es gestattete,

die als unüberwindlich angesehenen Hindernisse als unbedeutend zu erkennen.

Man bedenke auch, dass die Operation nur in an und für sich schweren Fällen ausgeführt wird, und wenn man durch die Operation auch mit Absicht die Chancen eines baldigen Exitus vermehrt, so hat man andererseits doch wieder die Hoffnung, Verhältnisse vorzufinden, die dem Gelingen einer Operation Chancen bieten.

In den meisten Fällen wird die Operation leider zu spät vorgenommen, die Patientinnen haben bereits alle möglichen Behandlungsweisen durchgemacht, ihr Allgemeinzustand ist beträchtlich geschwächt und nun verlangen sie Abhülfe von ihren Leiden. Diese Umstände vermehren bedeutend die Gefahr des operativen Eingriffes.

Die Operation sollte früh unternommen werden, sobald der Arzt, nachdem er vergebens alle Mittel zur Sicherung der Diagnose versucht, es für nöthig erachtet, ganz in's Klare zu kommen, bevor er zur Radikaloperation schreitet.

Von diesem Grundsatz ausgehend ist die Probelaparotomie eine relativ ungefährliche Operation in solchen Fällen, die an und für sich das Leben nicht in kurzer Zeit bedrohen. Die Operation ist ein rationelles Verfahren, wenn sie mit Auswahl und nicht im Uebermass geübt wird. Eine grosse Anzahl von Fällen ergeben die relative Ungefährlichkeit des Eingriffes, zumal im Vergleich mit dem ernsten Charakter der Krankheiten, welche ihn bedingen, und zeigen ferner, dass es Fälle gibt, in denen der operative Eingriff Vortheil brachte, indem er es ermöglichte, eine Radikaloperation zu wagen, die man sonst nicht hätte unternehmen dürfen.

Es empfiehlt sich die Probelaparotomie somit in allen Fällen mit zweifelhafter Diagnose, die möglicher Weise durch eine Operation geheilt werden könnten.

Meinem hochverehrten Lehrer, Herrn Prof. Dr. **P. Müller**, spreche ich für die gütige Ueberlassung des Materials, als auch für seine zuvorkommende Unterstützung bei der Ausarbeitung des Themas meinen besten Dank aus.